OATAO is an open access repository that collects the work of Toulouse researchers and makes it freely available over the web where possible

This is an author's version published in: http://oatao.univ-toulouse.fr/ 25793

To cite this version:

Guérard, Chloé. *Intérêt de l'autopsie et des examens complémentaires dans le diagnostic post-mortem chez le chiot nouveau-né.* Thèse d'exercice, Médecine vétérinaire, Ecole Nationale Vétérinaire de Toulouse – ENVT, 2019, 162 p.

Any correspondence concerning this service should be sent to the repository administrator: tech-oatao@listes-diff.inp-toulouse.fr

ANNEE 2019 THESE : 2019 – TOU 3 – 4087

INTERET DE L'AUTOPSIE ET DES EXAMENS COMPLEMENTAIRES DANS LE DIAGNOSTIC POST-MORTEM CHEZ LE CHIOT NOUVEAU-NE

THESE
pour obtenir le grade de
DOCTEUR VETERINAIRE

DIPLOME D'ETAT

présentée et soutenue publiquement
devant l'Université Paul-Sabatier de Toulouse

par

Chloé GUERARD
Née, le 24 novembre 1994 à Marseille (13)

Directeur de thèse : Mme Hanna MILA

JURY

PRESIDENT :
Mr Stéphane DECRAMER Professeur à l'Université Paul-Sabatier de TOULOUSE

ASSESSEURS :
Mme Hanna MILA Maitre de Conférences à l'Ecole Nationale Vétérinaire de TOULOUSE
Mme Isabelle RAYMOND-LETRON Professeure à l'Ecole Nationale Vétérinaire de TOULOUSE

Ministère de l'Agriculture et de l'Alimentation
ECOLE NATIONALE VETERINAIRE DE TOULOUSE

Directeur : Professeur Pierre SANS

PROFESSEURS CLASSE EXCEPTIONNELLE

M. **BERTAGNOLI Stéphane**, *Pathologie infectieuse*
M. **BOUSQUET-MELOU Alain**, *Physiologie et Thérapeutique*
Mme **CHASTANT-MAILLARD Sylvie**, *Pathologie de la Reproduction*
Mme **CLAUW Martine**, *Pharmacie-Toxicologie*
M. **CONCORDET Didier**, *Mathématiques, Statistiques, Modélisation*
M **DELVERDIER Maxence,** *Anatomie Pathologique*
M. **ENJALBERT Francis**, *Alimentation*
Mme **GAYRARD-TROY Véronique**, *Physiologie de la Reproduction, Endocrinologie*
M. **PETIT Claude**, *Pharmacie et Toxicologie*
M. **SCHELCHER François,** *Pathologie médicale du Bétail et des Animaux de Basse-cour*

PROFESSEURS 1° CLASSE

M. **BAILLY Jean-Denis**, *Hygiène et Industrie des aliments*
M. **BERTHELOT Xavier**, *Pathologie de la Reproduction*
Mme **BOURGES-ABELLA Nathalie**, *Histologie, Anatomie pathologique*
M. **BRUGERE Hubert**, *Hygiène et Industrie des aliments d'Origine animale*
Mme **CADIERGUES Marie-Christine**, *Dermatologie Vétérinaire*
M. **DUCOS Alain**, *Zootechnie*
M. **FOUCRAS Gilles**, *Pathologie des ruminants*
M **GUERIN Jean-Luc**, *Aviculture et pathologie aviaire*
Mme **HAGEN-PICARD**, Nicole, *Pathologie de la reproduction*
M. **JACQUIET Philippe**, *Parasitologie et Maladies Parasitaires*
M. **LEFEBVRE Hervé**, *Physiologie et Thérapeutique*
M. **MEYER Gilles,** *Pathologie des ruminants*
Mme **TRUMEL Catherine**, *Biologie Médicale Animale et Comparée*

PROFESSEURS 2° CLASSE

Mme **BOULLIER Séverine**, *Immunologie générale et médicale*
Mme **DIQUELOU Armelle**, *Pathologie médicale des Equidés et des Carnivores*
M. **GUERRE Philippe**, *Pharmacie et Toxicologie*
Mme **LACROUX Caroline**, *Anatomie Pathologique, animaux d'élevage*
Mme **LETRON-RAYMOND Isabelle**, *Anatomie pathologique*
M. **MAILLARD Renaud,** *Pathologie des Ruminants*
M. **MOGICATO Giovanni**, *Anatomie, Imagerie médicale*
M. **RABOISSON Didier**, *Productions animales (ruminants)*

PROFESSEURS CERTIFIES DE L'ENSEIGNEMENT AGRICOLE

Mme **MICHAUD Françoise**, *Professeur d'Anglais*
M **SEVERAC Benoît**, *Professeur d'Anglais*

MAITRES DE CONFERENCES HORS CLASSE

M. **BERGONIER Dominique**, *Pathologie de la Reproduction*

Mme **CAMUS Christelle**, *Biologie cellulaire et moléculaire*
M. **JAEG Jean-Philippe**, *Pharmacie et Toxicologie*
M. **JOUGLAR Jean-Yves**, *Pathologie médicale du Bétail et des Animaux de Basse-cour*
M. **LYAZRHI Faouzi**, *Statistiques biologiques et Mathématiques*
M. **MATHON Didier**, *Pathologie chirurgicale*
Mme **MEYNADIER Annabelle,** *Alimentation*
Mme **PRIYMENKO Nathalie**, *Alimentation*
M. **VOLMER Romain**, *Microbiologie et Infectiologie*

MAITRES DE CONFERENCES (classe normale)

M. **ASIMUS Erik**, *Pathologie chirurgicale*
Mme **BENNIS-BRET Lydie**, *Physique et Chimie biologiques et médicales*
Mme **BIBBAL Delphine**, *Hygiène et Industrie des Denrées alimentaires d'Origine animale*
Mme **BOUHSIRA Emilie**, *Parasitologie, maladies parasitaires*
M. **CONCHOU Fabrice**, *Imagerie médicale*
M. **CORBIERE Fabien**, *Pathologie des ruminants*
Mme **DANIELS Hélène**, *Microbiologie-Pathologie infectieuse*
Mme **DAVID Laure**, *Hygiène et Industrie des aliments*
Mme **DEVIERS Alexandra**, *Anatomie-Imagerie*
M. **DOUET Jean-Yves**, *Ophtalmologie vétérinaire et comparée*
Mme **FERRAN Aude**, *Physiologie*
Mme **JOURDAN Géraldine**, *Anesthésie - Analgésie*
Mme **LALLEMAND Elodie**, *Chirurgie des Equidés*
Mme **LAVOUE Rachel**, *Médecine Interne*
M. **LE LOC'H Guillaume**, *Médecine zoologique et santé de la faune sauvage*
M. **LIENARD Emmanuel**, *Parasitologie et maladies parasitaires*
Mme **MEYNAUD-COLLARD Patricia**, *Pathologie Chirurgicale*
Mme **MILA Hanna**, *Elevage des carnivores domestiques*
M. **NOUVEL Laurent,** *Pathologie de la reproduction (en disponibilité)*
Mme **PALIERNE Sophie**, *Chirurgie des animaux de compagnie*
Mme **PAUL Mathilde**, *Epidémiologie, gestion de la santé des élevages avicoles et porcins*
M. **VERGNE Timothée**, *Santé publique vétérinaire – Maladies animales règlementées*
Mme **WARET-SZKUTA Agnès**, *Production et pathologie porcine*

ASSISTANTS D'ENSEIGNEMENT CONTRACTUELS

M. **DIDIMO IMAZAKI Pedro**, *Hygiène et Industrie des aliments*
M. **LEYNAUD Vincent,** *Médecine interne*
Mme **ROBIN Marie-Claire**, *Ophtalmologie*
Mme ROMANOS Lola, *Pathologie des ruminants*
M. **TOUITOU Florian**, *Alimentation animale*

ASSISTANTS D'ENSEIGNEMENT ET DE RECHERCHE CONTRACTUELS

Mme **BLONDEL Margaux**, *Chirurgie des animaux de compagnie*
M. **CARTIAUX Benjamin**, *Anatomie-Imagerie médicale*
M. **COMBARROS-GARCIA Daniel**, *Dermatologie vétérinaire*
M. **GAIDE Nicolas**, *Histologie, Anatomie Pathologique*
M. **JOUSSERAND Nicolas**, *Médecine interne des animaux de compagnie*
M. **LESUEUR Jérémy**, *Gestion de la santé des ruminants – Médecine collective de précision*

REMERCIEMENTS

Aux membres du jury de thèse,

À Monsieur le Professeur Stéphane DECRAMER,
Professeur à l'Université Paul-Sabatier de TOULOUSE
Praticien hospitalier,
Pédiatrie - Néphrologie, médecine interne et hypertension
Qui nous a fait l'honneur d'accepter la présidence de notre jury de thèse,

En témoignage de notre profond respect.

À Madame le Docteur Hanna MILA,
Maître de Conférences à l'École Nationale Vétérinaire de TOULOUSE,
Pathologie de la reproduction,
Qui nous a fait l'honneur d'accepter la direction de notre thèse,

Pour sa gentillesse, ses précieux conseils et sa disponibilité,
Remerciements très chaleureux.

À Madame le Docteur Isabelle RAYMOND-LETRON,
Professeure de l'École Nationale Vétérinaire de Toulouse,
Anatomie pathologique,
Qui nous a fait l'honneur de prendre part à notre jury,

Pour son aide précieuse, sa pédagogie,
Sincères remerciements.

TABLE DES MATIÈRES

TABLE DES ILLUSTRATIONS **11**

TABLE DES ABRÉVIATIONS **15**

INTRODUCTION **17**

PREMIÈRE PARTIE : Guide pratique à l'usage du vétérinaire – gérer un chiot décédé **19**

I. Commémoratifs **19**

II. Anamnèse **20**
1. Viabilité des nouveau-nés 20
2. Poids à la naissance et croissance 23
3. Principaux signes cliniques et causes de mortalité néonatale 24

III. Détection des décès et conservation des corps **25**

IV. Autopsie **25**
1. Objectifs de l'autopsie 25
2. Préparation de l'autopsie 25
3. Méthode : la procédure d'autopsie chez le chiot 26
   a. Étape 1 : pesée du chiot 26
   b. Étape 2 : examen externe du cadavre 26
   c. Étape 3 : réalisation d'écouvillons rectaux 27
   d. Étape 4 : fixation du cadavre 27
   e. Étape 5 : ouverture stérile de la cavité abdominale et prélèvements bactériologiques 27
   f. Étape 6 : ouverture de la cavité thoracique 27
   g. Étape 7 : observation des organes en place 27
   h. Étape 8 : prélèvements d'organe pour des analyses complémentaires 27
   i. Étape 9 : éviscération entière du cadavre 28
   j. Étape 10 : séparation et observation des organes 28
   k. Étape 11 : ouverture de la boite crânienne 29
   l. Étape 12 : prélèvements pour analyse histopathologique 29
4. Examen analytique et bilan lésionnel 30
5. Interprétations de l'autopsie 30

V. Examens complémentaires à disposition du vétérinaire suite à l'autopsie **34**
1. Bactériologie 34
   a. Objectifs de la bactériologie 34
   b. Réalisation et conservation du prélèvement bactérien 34
   c. Interprétations de la bactériologie 35
2. Histopathologie 36
   a. Objectifs de l'histopathologie 36
   b. Réalisation et conservation des prélèvements histopathologiques 37
   c. Interprétations de l'histopathologie 38
3. Réaction de polymérisation en chaîne (PCR) 38
   a. Objectifs de la PCR 38
   b. Réalisation et conservation des prélèvements pour analyse PCR 38
   c. Interprétations de la PCR 39
4. Coproscopie 41

a. Objectifs de la coproscopie 41
b. Réalisation de prélèvements de matières fécales 41
c. Interprétations de la coproscopie 41

VI. Conclusion sur la cause du décès 42

VII. Maladies fréquentes chez le chiot 42
1. Maladies généralisées 42
a. Parvovirus canin type 2 42
b. Virus minute canin 43
c. Herpès virus canin type 1 44
d. Adénovirus canin type 1 45
e. Virus de la maladie de Carré 47
2. Maladies gastro-intestinales 47
a. Bactériennes 47
b. Par hypothermie 48
3. Maladies respiratoires 48
a. Bordetellose à *Bordetella bronchiseptica* 48
b. Adénovirus canin type 2 48
c. Syndrome de détresse respiratoire aigu ou hypoxie 49
4. Omphalite / omphalophlébite 50
5. Sepsis / septicémie 50

DEUXIÈME PARTIE : étude expérimentale 55

I. Matériels et méthodes 55
1. Les animaux 55
2. Les examens du chiot 56
a. Les signes cliniques *ante-mortem* 56
b. Les autopsies 59
c. L'analyse histopathologique 63
d. La bactériologie 67
3. Analyses des données 67
a. Concordance entre les résultats des différents examens 67
b. Conclusion de l'examen *post-mortem* 68
i. Cause de la mort des chiots 68
ii. Intérêt des différentes analyses 69
4. Outils statistiques 71

II. Résultats 72
1. Description générale de la population 72
2. Signes cliniques *ante-mortem* et examen *post-mortem* des chiots 75
a. Effectif de l'étude en fonction du type d'examen 75
b. Signes cliniques avant la mort 75
i. Classement par syndrome des signes cliniques présentés *ante-mortem* 76
ii. Nombre de syndromes différents par chiot avant la mort 77
iii. Origine des signes cliniques présentés 77
c. Autopsie 78
i. Classement par organe des lésions macroscopiques observées 78
ii. Classement par type de lésions macroscopiques observées 79
iii. Nombre de types de lésions macroscopiques différents par chiot 87
iv. Origine des lésions macroscopiques présentées 88
d. Analyse histopathologique 89

i. Classement par organe autolysé 89
ii. Classement par organe des lésions microscopiques observées 90
iii. Classement par type de lésions microscopiques observées 92
iv. Nombre de types de lésions microscopiques différents par chiot 101
v. Origine des lésions microscopiques présentées 102
e. Analyse bactériologique 103
i. Description des bactéries identifiées 103
ii. Associations bactériennes 106
iii. Cultures pures 108
iv. Antibiothérapie 109
3. Concordance des résultats 110
a. Comparaison des résultats généraux 110
b. Comparaison des résultats gastro-intestinaux 111
c. Comparaison des résultats respiratoires 112
d. Comparaison des résultats asymptomatiques / alésionnels 113
4. Conclusions 114
a. Cause de la mort des chiots 114
i. Classement des conclusions par type 116
ii. Classement des conclusions par origine 116
iii. Classement des conclusions par portée 117
b. Intérêt des différents examens dans le diagnostic *post-mortem* 117
i. Intérêt des signes cliniques *ante-mortem* 117
ii. Intérêt de l'autopsie 118
iii. Intérêt de l'histopathologie 118
iv. Intérêt de la bactériologie 118
v. Intérêt de la complémentarité nécessaire des examens 118
vi. Intérêt de chaque examen en fonction de la cause de la mort 118
vii. Concordance des examens dans l'établissement du diagnostic 120
viii. Intérêt des examens dans un ordre prédéfini 121

III. Discussion 123
1. Animaux 123
2. Signes cliniques *ante-mortem* 124
3. L'autopsie 124
4. L'histopathologie 125
5. La bactériologie 126
6. Conclusion et perspectives 128
a. Causes de la mort 128
b. Moyens de diagnostics *post-mortem* 129

CONCLUSION 133

BIBLIOGRAPHIE 137

ANNEXES 146

TABLE DES ILLUSTRATIONS

Liste des figures :

Figure 1 : Synthèse des étapes lors d'une autopsie de chiot 30
Figure 2 : Diagramme présentant les étapes conduisant au diagnostic 70
Figure 3 : Proportion de portées avec au moins un chiot mort en fonction de l'âge de la mère (n = 55) 72
Figure 4 : Distribution du nombre de portées avec au moins un chiot mort en fonction de la taille de la portée 73
Figure 5 : Taux de mortalité moyen en fonction de la taille de la portée 73
Figure 6 : Distribution du pourcentage de chiots morts en fonction de leur âge de mort (n = 112) 74
Figure 7 : Représentation de l'effectif de notre étude en fonction des informations récoltées 75
Figure 8 : Proportion de chiots morts présentant chaque syndrome (n = 112) 76
Figure 9 : Proportion de chiots avec différents nombres de syndromes ante-mortem (n = 112) 77
Figure 10 : Proportion de chiots morts en fonction de l'origine des différents signes cliniques présentés (n = 112) 78
Figure 11 : Proportion de chiots morts présentant des lésions macroscopiques significatives par organe à l'autopsie (n = 91) 79
Figure 12 : Tâches violettes à rouges foncées au niveau du menton 80
Figure 13 : Parois intestinales rouges foncées à noires + péritoine rouge foncé + pétéchies compatibles avec une péritonite 80
Figure 14 : Péritoine rouge foncé et couche de substance blanche épaisse +/- jaune dans la cavité abdominale sur le péritoine compatibles avec une péritonite 81
Figure 15 : Petite rupture intestinale et péritoine rouge foncé compatibles avec une péritonite à méconium 81
Figure 16 : Présence de pus autour de l'ombilic après incision compatible avec une omphalite 82
Figure 17 : Pétéchies sur la muqueuse gastrique 82
Figure 18 : Épais anneau rouge foncé à noir de tissu épaissi dans le cardia ou le fond de l'estomac compatible avec une irritation par la sonde d'alimentation 83
Figure 19 : Muqueuse de l'estomac rouge foncée à noire compatible avec une gastrite 83
Figure 20 : Estomac très distendu (lait non digéré, beaucoup de gaz) 84
Figure 21 : Anses intestinales en accordéon et paroi du tube digestif rouge foncée compatibles avec une entérocolite 84
Figure 22 : Lobe pulmonaire ventral droit avec des points jaunes de diamètre 2 mm très nombreux dont la coupe laisse s'écouler une substance dense de couleur jaune (pus) compatible avec une bronchopneumonie 84
Figure 23 : Épanchement thoracique (liquide blanc compatible avec du lait) 85
Figure 24 : Hématome rénal 85
Figure 25 : Malformation congénitale rénale 85
Figure 26 : Fosse très marquée dans la médulla / bassinet compatible avec une hydronéphrose rénale 86
Figure 27 : Hypervascularisation du cerveau 86
Figure 28 : Fente palatine 86
Figure 29 : Proportion de chiots morts présentant chaque type de lésions macroscopiques à l'autopsie (n = 91) 87

Figure 30 : Proportion de chiots avec différents nombres de types de lésions macroscopiques (n = 91) 88
Figure 31 : Proportion de chiots morts en fonction de l'origine des lésions macroscopiques observées à l'autopsie (n = 91) 89
Figure 32 : Proportion de chiots morts présentant de l'autolyse par organe à l'analyse histopathologique 90
Figure 33 : Proportion de chiots morts présentant des lésions microscopiques significatives par organe à l'analyse histopathologique 92
Figure 34 : Image microscopique d'une coupe de cœur de chiot : colonies bactériennes à la surface d'un caillot sanguin présent dans une cavité cardiaque (HE x100) 93
Figure 35 : Image microscopique d'une coupe de cœur de chiot : colonies bactériennes dans le myocarde associées à une inflammation (HE x400) 93
Figure 36 : Image microscopique d'une coupe de poumon de chiot : colonies bactériennes dans le parenchyme alvéolaire (HE x200) 94
Figure 37 : Image microscopique de rein de chiot : colonies bactériennes associées à une dégénérescence et une inflammation (HE x400) 94
Figure 38 : Image microscopique de rein de chiot : colonies bactériennes associées à une dégénérescence tubulaire (HE x200) 95
Figure 39 : Image microscopique de pancréas de chiot : foyer de nécrose associé à une inflammation et une réaction périphérique (HE x200) 95
Figure 40 : Image microscopique de poumon de chiot : amas de squames dans les alvéoles (HE x400) 96
Figure 41 : Image microscopique de poumon de chiot : bronchopneumonie avec cellules et protéines dans les bronchioles et dans les alvéoles (HE x200) 96
Figure 42 : Image microscopique de poumon de chiot : bronchopneumonie avec cellules et protéines dans les bronchioles et dans les alvéoles (HE x400) 97
Figure 43 : Image microscopique de poumon de chiot : hémorragie alvéolaire avec suspicion de déploiement pulmonaire partiel (HE x400) 97
Figure 44 : Image microscopique de poumon de chiot : hémorragie alvéolaire avec suspicion de déploiement pulmonaire partiel (HE x200) 98
Figure 45 : Image microscopique de poumon de chiot : présence de bactéries autour d'un squame dans une alvéole (HE x400) 98
Figure 46 : Image microscopique de poumon de chiot : présence de bactéries dans les alvéoles (HE x400) 99
Figure 47 : Image microscopique de rein de chiot : hématome rénal sous-capsulaire (HE x100) 99
Figure 48 : Image microscopique de rein de chiot : péritonite focale fibrinoleucocytaire et macrophagique capsulaire rénale (HE x100) 100
Figure 49 : Image microscopique de rein de chiot : péritonite focale fibrinoleucocytaire extra-rénale (HE x100) 100
Figure 50 : Proportion de chiots morts présentant chaque type de lésions microscopiques...101
Figure 51 : Proportion de chiots avec différents nombres de types de lésions microscopiques (n = 27) 102
Figure 52 : Proportion de chiots morts en fonction de l'origine des lésions microscopiques observées à l'analyse histopathologique (n = 72) 103
Figure 53 : Distribution des bactéries identifiées et du nombre de colonies identifiées au sein de chaque bactérie en fonction du pourcentage de chiots morts (n = 60) 105
Figure 54 : Proportion de chiot avec différents nombres de colonies de bactéries observées (n = 60) 106

Figure 55 : Proportion de chiots avec différents nombres de bactéries identifiées (n = 72) ..106
Figure 56 : Proportion de chiots avec différentes associations de bactéries isolées (n = 72).107
Figure 57 : Répartition du nombre de colonies au sein de chaque bactérie parmi celles issues d'une culture pure 108
Figure 58 : Nombre de chiots ayant présenté une concordance entre les signes cliniques généraux et/ou les lésions macroscopiques générales et/ou les lésions microscopiques générales (n = 72).....110
Figure 59 : Nombre de chiots ayant présenté une concordance entre les signes cliniques gastro-intestinaux et/ou les lésions macroscopiques gastro-intestinales et/ou les lésions microscopiques gastro-intestinales (n = 31) 111
Figure 60 : Nombre de chiots ayant présenté une concordance entre les signes cliniques respiratoires et/ou les lésions macroscopiques respiratoires et/ou les lésions microscopiques respiratoires (n = 72) 113
Figure 61 : Nombre de chiots ayant présenté une concordance entre l'absence de signes cliniques et/ou l'absence de lésions macroscopiques et/ou l'absence de lésions microscopiques (n = 72) 114
Figure 62 : Proportion de chiots présentant différents types de conclusion globale de mort (n = 72).....116
Figure 63 : Diagramme présentant les causes de mort des chiots.....117
Figure 64 : Nombre de cause de mort ayant été trouvé avec concordance grâce à l'autopsie et/ou l'histopathologie et/ou la bactériologie (n = 72) 120
Figure 65 : Diagramme présentant les étapes conduisant au diagnostic avec résultats (n = 72) 121

Liste des tableaux :

Tableau 1 : Score APGAR modifié (23) 22
Tableau 2 : Score des réflexes de viabilité néonatale (20) 23
Tableau 3 : Maladies fréquentes chez les chiots de moins de trois semaines (26) 24
Tableau 4 : Lésions post-mortem communes d'importance dans l'interprétation de la cause de la mort chez les chiots nouveau-nés (liste non exhaustive) (31).....31
Tableau 5 : Bien choisir ses prélèvements sur le chiot mort entre 0 et 3 semaines selon le pathogène recherché (42).....39
Tableau 6 : Interprétations des résultats de PCR en fonction du pathogène recherché (42) 39
Tableau 7 : Valeurs seuils de petit poids de naissance par race (définit comme premier quartile des chiots les plus légers pour une race donnée) (63) 57
Tableau 8 : Classement des signes cliniques observés ante-mortem par syndrome 57
Tableau 9 : Classement des lésions macroscopiques observées à l'autopsie par type de lésions 59
Tableau 10 : Classement des lésions microscopiques observées à l'examen histopathologique par type de lésions 64
Tableau 11 : Classement des conclusions globales par type de conclusions.....69
Tableau 12 : Distribution de la mortalité entre 0 et 21 jours en fonction de la race 74
Tableau 13 : Organes analysés dont organes avec autolyse par année (2012 et 2013) et au total 91
Tableau 14 : Différents genres et espèces de bactéries identifiées au sein des 60 chiots positifs 104
Tableau 15 : Utilisation de l'antibiothérapie chez les chiots inclus et son rôle probable dans les résultats de la bactériologie 109
Tableau 16: Proportions des différentes conclusions globales de décès des chiots (n = 72) .115

Tableau 17 : Proportion des différentes causes primaires potentielles des sepsis (n = 59)....115
Tableau 18 : Intérêt des différentes analyses en fonction de la cause de la mort 119
Tableau 19 : Avantages et inconvénients des techniques utilisées dans notre étude 130

Liste des annexes :

Annexe 1 : Fiche individuelle d'autopsie et de prélèvements 146
Annexe 2 : Classement des signes cliniques observés *ante-mortem* par syndrome et par fréquence.....148
Annexe 3 : Classement des lésions macroscopiques observées à l'autopsie par type de lésions et par fréquence 150
Annexe 4 : Classement des lésions microscopiques observées à l'histopathologie par type de lésions et par fréquence 156
Annexe 5 : Liste non exhaustive du mode de vie et rôle des bactéries identifiées dans les affections chez le chien (11, 35, 45, 72, 89–95) 159

TABLE DES ABRÉVIATIONS

% : pourcent
± : plus ou moins
= : égal
°C : degré Celsius
ADN : acide désoxyribonucléique
APGAR : Apparence, Pouls, Grimace, Activité, Respiration
ARDS : syndrome de détresse respiratoire aigu
bpm : battements par minute
CAV-1 : Adénovirus Canin de type 1
cf. : confer
CHV-1 : Herpès Virus Canin de type 1
CIVD : coagulation intravasculaire disséminée
CPV-1 : Parvovirus Canin de type 1
CPV-2 : Parvovirus Canin de type 2
dl : décilitres
g : grammes
h : heure
HE : Hémalun Éosine
J0 : jour 0
J1 : jour 1
J2 : jour 2
J3 : jour 3
J4 : jour 4
J7 : jour 7
J14 : jour 14
J21 : jour 21
J56 : jour 56
kg : kilogrammes
L : large (grand)
M : medium (moyen)
mpm : mouvements par minute
n : nombre
NL : nœud lymphatique
PCR : polymerase chain reaction (réaction de polymérisation en chaîne)
PVC : Polychlorure de vinyle
S : small (petit)
SNC : Système nerveux central
VPP : valeur prédictive positive
WHWT : West Highland White Terrier

INTRODUCTION

Le taux de mortalité néonatale est connu pour être élevé dans l'espèce canine et diminue à mesure que le chiot prend de l'âge. Parmi tous les chiots nés vivants, la mortalité entre zéro et trois semaines était de 23,9% dans l'étude de Bowden *et al* (1) et la mortalité au cours de la première semaine de vie de 15% dans l'étude de Hopper *et al* (2). La perte de chiots parmi les nés vivants au cours des trois premières semaines de vie était plus faible (6,9%) dans l'étude de Indrebø *et al* (3) mais tout de même non négligeable. Parmi tous les chiots morts après la naissance (mort-nés exclus), 25,5% de la mortalité a eu lieu entre zéro et deux jours, 44,3% entre trois et vingt et un jours, soit 69,8% entre zéro et trois semaines d'après l'étude de Chastant-Maillard *et al* (4). Lawler, en 2008, rapporte que parmi les chiots nés vivants, 70,8% meurent au cours des trois premiers jours de vie (5).

Cette mortalité néonatale, correspondant au décès avant vingt et un jours d'existence de chiots nés vivants, étant majeure, elle constitue un problème important en élevage canin. C'est pourquoi nous avons décidé de nous intéresser plus particulièrement à cette période dans notre étude.

Les causes de mortalité des chiots nouveau-nés sont diverses et souvent influencées par différents facteurs néonataux (thermorégulation, transfert passif d'immunité, système immunitaire peu développé, réserves en glycogène, anomalies congénitales, faible poids de naissance…), maternels (âge, infections, comportement, lactation, parturition), et environnementaux (germes circulants en élevage, gestion de l'hygiène) (6). Le vétérinaire est souvent sollicité dans le contexte de la mortalité néonatale en élevage pour déterminer la cause de la mort d'un chiot, ce diagnostic étant souvent indispensable pour sauver le reste de la portée. Cependant, peu d'études existent sur l'origine de la mortalité néonatale chez le chiot et sur les examens *post-mortem* à réaliser en cas de décès d'un chiot nouveau-né.

Ainsi, Nielen rapporte en 1998, que parmi les causes les plus importantes de décès figurent les troubles inflammatoires (33,8%), les troubles non inflammatoires (21,9%), et les anomalies congénitales (14,9%). Cependant, aucune cause de décès n'a pu être trouvée pour 12,6% des chiots (7). Ainsi, dans ces études comme dans celles de Andersen *et al* (8), et Potkay et Bacher (9), un certain nombre de chiots (respectivement 2,4% et 4,0%) sont décédés de causes indéterminées.

Le but de l'autopsie est de réaliser un examen *post-mortem* de l'animal décédé pour essayer d'en déterminer la cause. Elle peut constituer une étape nécessaire pour instaurer ou confirmer un diagnostic ou pour réaliser des prélèvements complémentaires (histopathologie, bactériologie, PCR…). Aujourd'hui la pertinence de ces différents examens dans le diagnostic *post-mortem* chez le chiot nouveau-né reste inconnue.

Par conséquent, notre étude a consisté à déterminer les causes de morts des chiots entre 0 et 21 jours au sein de notre population d'étude. Puis nous avons évalué l'intérêt de chaque type d'examen *post-mortem* (autopsie, histopathologie et bactériologie) et de leur éventuelle association dans la réalisation d'un diagnostic lors de mortalité néonatale.

Dans un premier temps, une étude bibliographique abordera la manière de gérer un chiot décédé, puis les maladies les plus fréquentes seront décrites. Dans la deuxième partie, nous présenterons notre étude expérimentale.

PREMIÈRE PARTIE : Guide pratique à l'usage du vétérinaire – gérer un chiot décédé

I. Commémoratifs

Une mortalité néonatale élevée dans un élevage peut parfois être expliquée par les commémoratifs de ce dernier.

Une mauvaise conduite d'élevage (température, hygrométrie, aération) et/ou un mauvais contrôle sanitaire et hygiénique peuvent augmenter les risques d'émergence de maladies et leur propagation au sein des nouveau-nés (10).

Il est notamment important de s'assurer que la chienne est correctement vaccinée contre la maladie de Carré, l'hépatite de Rubarth, le parvovirus canin et la leptospirose, afin de maximiser les niveaux d'anticorps d'origine maternels chez les chiots à la naissance et d'évaluer leur probabilité de se développer chez les nouveau-nés. Si le statut de l'élevage le nécessite, il peut être vivement suggéré de vacciner la mère contre l'herpès virus canin (11). D'autre part, selon le lieu de l'élevage et son état sanitaire, un contrôle adapté du parasitisme interne et externe est recommandé afin de limiter la transmission de la mère aux chiots (11).

D'autre part, un dépistage systématique de la brucellose chez le mâle et la femelle peut être intéressant avant une saillie en dehors de l'élevage. En effet, la brucellose est une maladie sexuellement transmissible responsable notamment de stérilité, d'avortements et de mortalité prématurée chez le chiot (12).

De plus, il est important de s'intéresser à la race de l'élevage et à la sélection génétique ayant été effectuée sur cette dernière, dans le but d'estimer le risque d'anomalies congénitales héréditaires chez les chiots pouvant être mortelles. Il est ainsi possible de s'informer sur les maladies héréditaires et prédispositions de chaque race et même de réaliser un dépistage génétique chez les reproducteurs afin d'évaluer le risque de transmission à la descendance (12). La Société Centrale Canine propose notamment des tests ADN (13) et informe sur les maladies héréditaires via leur site Genodog (14). De plus, des fiches synthétiques sur les maladies héréditaires par nom de maladies ou symptômes ou races de chien sont par exemple disponibles sur le site des maladies héréditaires canines réalisé sous le contrôle de membres des Groupes d'Étude de l'Association Française des Vétérinaires pour Animaux de Compagnie (AFVAC) et des enseignants des quatre Écoles Vétérinaires françaises (15) ou encore sur le guide en ligne publié par *The Humane Society Veterinary Medical Association* (16).

Le taux de mortalité des chiots varie avec la taille de la race et entre les races au sein d'une taille de race (17).

Ainsi, plus la race est de grande taille plus le risque de mortalité périnatale est élevé. En effet, d'après Tønnessen *et al*, les races géantes présentent un risque de mortalité périnatale de 11,6%, les grandes races un risque de 8,8%, les races petites et moyennes de 7,3% et les races miniatures de 5,9% (18).

Par ailleurs, le choix de la race de la portée entre en ligne de compte dans le taux de survie des chiots. En effet, selon la race, le risque de mortalité des chiots diffère. Parmi les cent races de chien les plus populaires, ce sont les races Dogue de Bordeaux (24,6%), puis Dalmatien (19,5%), Rhodesian Ridgebacks (17,9%) et Carlin (17,0%) qui présentent un risque de mortalité périnatale le plus grand. A contrario, certaines races présentent un risque de mortalité très bas telles que le Basenji (0%), le lévrier italien (0,9%), le Terrier du Tibet (1,4%), le Terrier irlandais à poil doux (1,5%), le Bichon Havanais (1,6%) (18).

La taille de la race et l'âge de la mère influencent la taille de la portée. En effet, une race de grande taille a une prolificité plus importante qu'une race de petite taille et une jeune chienne a une portée de taille plus petite qu'une plus âgée (17).

La taille de la portée, quant à elle, se répercute sur le taux de mortalité des chiots. Plus la taille de la portée à la naissance est importante plus le risque de mortalité périnatale est élevé. En effet, dans cette étude ce sont les portées présentant le plus de chiots (12 ou plus) qui présentent le risque de mortalité périnatale le plus conséquent (19,9%) (18).

Encadré 1

II. Anamnèse

Des éléments de réponse pour l'établissement du diagnostic *post-mortem* peuvent être apportés par l'historique complet du chiot et notamment par les observations faites chez ce dernier lors de l'examen clinique *ante-mortem*. En effet, ce dernier permet d'évaluer la viabilité du nouveau-né, réaliser une courbe de poids dans un intérêt pronostic ainsi que déceler des signes cliniques indicateurs de maladies.

1. Viabilité des nouveau-nés

Ainsi, dès la naissance, l'examen clinique initial autorise les calculs du Score APGAR (Encadré 2) et du Score des réflexes de viabilité néonatale (Encadré 3) qui permettent de vérifier la viabilité du nouveau-né. Un chiot dont le résultat du Score APGAR à la naissance est < 7 est considéré comme ayant souffert lors de la gestation ou de la mise bas (19).

Il apparaît aussi utile de s'intéresser à la glycémie chez les nouveau-nés à la naissance. Des scores APGAR faibles et des réflexes médiocres étaient généralement trouvés lorsque la glycémie était en dessous de 40 mg/dl (20). Mila *et al* ont d'ailleurs montré que le risque de décès était augmenté jusqu'à trois semaines lorsque les nouveau-nés présentaient une glycémie inférieure ou égale à 92 mg/dl à vingt-quatre heures (19).

Tout comme chez l'adulte, l'examen clinique du chiot doit être ordonné afin de ne rien oublier (11, 12):

- État général : peser (estimer la prise colostrale et de lait, contrôler l'état d'hydratation), prendre la température rectale (détection de l'hypothermie).
- Examen oculaire : non réalisable car les paupières sont physiologiquement fermées.
- Examen de la cavité buccale : vérifier l'absence d'anomalies congénitales telles qu'une fente palatine ou un bec-de-lièvre.
- Examen de la tête : examiner le crâne pour détecter une ouverture des fontanelles (fréquent chez les petites races), un crâne déformé avec une allure de dôme.

- Examen cardiovasculaire : ausculter le cœur afin de prendre une fréquence cardiaque, écouter le rythme et détecter d'éventuelles anomalies cardiaques (souffle cardiaque), contrôler la couleur des muqueuses qui doivent être roses (ou hyperémiées si le chiot vient de pleurer ou de téter).
- Examen respiratoire : ausculter les poumons pour détecter des bruits anormaux, prendre une fréquence respiratoire, examiner les cavités nasales afin de vérifier que le nouveau-né respire correctement.
- Examen de l'abdomen : palper l'abdomen qui doit être souple et non douloureux ainsi que l'ombilic qui ne doit pas présenter d'anomalies.
- Examen du dos : vérifier la fermeture de la colonne vertébrale
- Examen de l'appareil uro-génital : stimuler la zone autour de l'urètre pour vérifier la capacité à uriner, observer la couleur de l'urine pour l'estimation de l'état d'hydratation.
- Examen de l'anus : contrôler sa présence, sa perméabilité et sa fonctionnalité
- Examen neurologique : s'assurer du fonctionnement de trois réflexes principaux (réflexe de redressement, reflexe des points cardinaux, réflexe de succion).

Les malformations congénitales peuvent porter atteinte à la viabilité des chiots et participer à la mortalité néonatale. Le nombre de chiots présentant des anomalies congénitales n'est pas négligeable. En effet, ces dernières sont à l'origine de 2,2% de la mortalité chez les chiots dans l'étude de Andersen *et al* (8), 1,0% dans l'étude de Potkay et Bacher (9), 2,8% dans l'étude de Gill (6) et jusqu'à 12% dans l'étude de Hopper *et al* (2). En outre, dans l'étude de K.H. Nobre Pacifico Pereira *et al.* (21), les malformations congénitales ont touché 24,7% (44/178) des portées et 6,7% (64/803) des chiots nouveau-nés avec un taux de mortalité total lié à ces anomalies congénitales de 5,4% (44/803). Parmi les chiots touchés par les malformations congénitales, 68,7% d'entre eux sont décédés, dont 61,4% (27/44) sont morts entre 0 et 2 jours et 38,6% (17/44) entre 3 et 30 jours. Les malformations les plus fréquemment identifiées ont été la fente palatine (2,8%, 23/803) et l'hydrocéphalie (1,5%, 12/803) et ont été seules ou associées à d'autres anomalies. Les 15 races concernées par les malformations dans cette étude ont été : Carlin, Pinscher nain, Rottweiler, Pitbull, Bouledogue Français, Bouledogue Anglais, Teckel, Labrador Retriever, Lhassa Apso, Caniche, Spitz allemand, Yorkshire Terrier, Shih-tzu, Terrier du Brésil et Terrier mélangé.

Ainsi, les anomalies congénitales fréquentes sont le syndrome du chiot nageur, l'anasarque, la fente palatine, le bec-de-lièvre, le spina bifida, la hernie ombilicale, l'hydrocéphalie, l'anomalie des membres, l'agénésie des parties du tractus gastro-intestinal, le *pectus excavatum*, le shunt porto-systémique hépatique, les anomalies rénales et cardiaques (11, 12).

Les origines de ces malformations peuvent être génétiques ou liées à des causes environnementales diverses et variées. Les anomalies congénitales telles que les malformations physiques externes sont visibles à l'examen clinique, d'autres peuvent passer inaperçues en l'absence d'examens complémentaires ou de tests diagnostiques telles que les anomalies internes, et quelques-unes ne sont que très difficilement identifiables telles que les troubles du métabolisme, de l'immunité ou de la micro-anatomie. Il semblerait que 20% des chiots puissent développer au moins une malformation congénitale (12). En outre, Elwood *et al* (22) ont montré qu'une supplémentation en acide folique chez la chienne de l'accouplement jusqu'à trois semaines après la mise bas pouvait permettre une diminution de 76% de la fréquence des fentes palatines chez les chiots.

Afin d'estimer au mieux l'état de santé du nouveau-né dans les premières minutes après la naissance, et de déterminer la nécessité d'une surveillance et de soins accrus, le score APGAR (« Apparence, Pouls, Grimace, Activité, Respiration ») peut être mesuré. Ce score présente les avantages d'être standardisé, sans frais, de se faire vite et d'être facilement mesurable. Veronesi *et al* ont modifié ce score pour qu'il soit notamment adapté à l'espèce canine et leur étude montre sa fiabilité chez les chiots nouveau-nés dans l'appréciation de leur viabilité. Ainsi, ce score APGAR modifié *(Tableau 1)* prend en compte cinq paramètres : la fréquence cardiaque, les efforts respiratoires, l'irritabilité réflexe (réponse aux stimuli), la motilité (tonus musculaire) et la couleur des muqueuses. Un score de 0 à 2 est associé à chaque paramètre, puis l'addition des cinq notes donne le score APGAR. La détresse est considérée comme sévère si le total est compris entre 0 et 3, modérée entre 4 et 6, et absente entre 7 et 10 (23).

Tableau 1 : Score APGAR modifié (23)

Paramètres	**Score**		
	0	**1**	**2**
Fréquence cardiaque	< 180 bpm	180 à 220 bpm	> 220 bpm
Efforts respiratoires	Absence de pleurs < 6 mpm	Pleurs faibles 6-15 mpm	Pleurs > 15 mpm
Irritabilité réflexe	Absente	Grimace	Vigoureuse
Motilité	Flaccidité	Quelques flexions	Mouvements actifs
Couleur des muqueuses	Cyanosé	Pâle	Rose

Le score APGAR permet certes d'évaluer l'état de détresse des chiots à la naissance, mais une étude récente a prouvé qu'il pouvait aussi être utile pour prédire les chances de survie des nouveau-nés. En effet, Mila *et al* ont montré que si le score APGAR était inférieur strictement à 7 dans les huit heures après la naissance, le taux de mortalité des chiots au cours des vingt-quatre premières heures de vie était de 22% alors que si le score était égal ou supérieur à 7, il était de 1%. Le risque de décès des chiots dans les vingt-quatre premières heures est donc supérieur avec un score APGAR inférieur ou égal à 6 dans les huit premières heures de vie. Ce score ne donne néanmoins pas de prédiction sur les chances de survie pendant les trois premières semaines (19).

Encadré 2

Vassalo *et al* ont proposé d'ajouter des analyses, en plus du score APGAR, dans la routine d'appréciation de la viabilité du nouveau-né. Entre autre, l'utilisation d'un score portant sur l'évaluation des réflexes du nouveau-né à la naissance permettrait d'estimer la viabilité néonatale *(Tableau 2)*. Le réflexe de succion est testé en insérant le plus petit doigt de l'examinateur dans la bouche du chiot et en évaluant la force de succion. Le réflexe des points cardinaux consiste à s'approcher du nez du nouveau-né en réalisant un cercle avec l'index et le pouce et vérifier si le nouveau-né insère son nez dans le cercle. Le réflexe de redressement est contrôlé en retournant le chiot sur le dos et en vérifiant qu'il revienne à la position couchée sur le ventre. Tout comme pour le score APGAR, chaque paramètre est associé à un score et la somme des scores donne l'estimation de la viabilité des chiots. La viabilité est considérée comme faible si la somme est entre 0 et 2, modérée entre 3 et 4 et normale entre 5 et 6. Le but de ce score n'est pas vraiment d'évaluer le statut neurologique du chiot, car le système nerveux n'est pas entièrement formé à ce stade, mais surtout son niveau de dépression et son aptitude à téter. L'absence de ces réflexes signale que le nouveau-né devient critique et donc que ses chances de survie diminuent, c'est pourquoi l'appréciation de ces réflexes appartient selon eux aux examens de routine à réaliser à la naissance (20).

Tableau 2 : Score des réflexes de viabilité néonatale (20)

Paramètres	**Score**		
	0 (faible)	**1 (modéré)**	**2 (normal)**
Réflexe de succion	Absent	Faible (> 3 succions /minute)	Fort (5 succions /minute)
Réflexe des points cardinaux	Absent	Ajustement lent du museau à l'intérieur du cercle	Ajustement immédiat du museau à l'intérieur du cercle
Réflexe de redressement	Absent (continue dans la position initiale)	Repositionnement lent du corps	Repositionnement rapide du corps

Encadré 3

2. Poids à la naissance et croissance

Afin de déterminer si les nouveau-nés ont pris du colostrum, il est important de peser les chiots au moins deux fois au cours des premières vingt-quatre heures de vie. La pesée quotidienne est ensuite nécessaire au moins les vingt et un premiers jours de vie car une absence de prise de poids ou une perte de poids sont souvent considérées comme un signe primaire de maladie (24).

La croissance intra-utérine se répercute sur le poids de naissance des chiots, qui informe sur leur développement ainsi que leur chance de survie. Dans l'étude de Indrebø *et al*, les chiots morts dans les sept premiers jours de vie affichent un poids moyen à la naissance inférieur à ceux des chiots en vie à huit semaines (3). Un petit poids de naissance, défini comme un poids appartenant au quart des poids les plus petits pour une race définie, est indicateur de risque élevé de mortalité néonatale. En effet, dans l'étude de Mila *et al*, 81,1% des chiots morts dans les deux premiers jours de vie avaient un petit poids de naissance (25).

Le taux de croissance précoce des chiots renvoi quant à lui à la consommation de colostrum. Ainsi dans cette même étude, il a été montré que ce n'était pas le poids à la naissance qui était associé aux chances de survie chez les chiots entre deux jours et trois semaines, mais leur taux de croissance précoce. Les chiots présentant un taux de croissance inférieur ou égal à -4% au cours des premières quarante-huit heures de vie avaient un risque de mortalité augmenté entre deux jours et vingt et un jours. Les chiots décédés entre deux jours et trois semaines présentaient un taux de croissance médian de -11,3% alors qu'il était de 5,1% chez les chiots toujours en vie à vingt et un jours (25).

3. Principaux signes cliniques et causes de mortalité néonatale

Afin d'intervenir le plus rapidement possible lors de maladies, il convient de surveiller l'apparition de signes cliniques anormaux quotidiennement chez les chiots même après leur naissance. Le décès brutal d'un chiot, l'abandon d'un chiot par la mère, ou encore la moindre anomalie à l'examen général chez un chiot (perte de poids, température rectale basse, muqueuses de couleur anormale, troubles digestifs (diarrhées, vomissements), absence de réflexe de succion, pleurs constants, etc.) doit faire suspecter un problème grave nécessitant l'intervention rapide d'un vétérinaire.

Ces symptômes peuvent être l'expression d'une maladie grave cause de mortalité néonatale si non prise en charge rapidement. Les affections néonatales sont nombreuses et variées et peuvent être séparées en deux grandes familles, les non infectieuses et les infectieuses *(Tableau 3)*. Néanmoins, les maladies non infectieuses sont souvent compliquées par des infections. L'hypothermie, l'hypoglycémie et la déshydratation sont des causes fréquentes de maladies non infectieuses mais également souvent des symptômes de maladies infectieuses telles que les infections bactériennes (26).

Tableau 3 : Maladies fréquentes chez les chiots de moins de trois semaines (26)

Maladies non infectieuses	Maladies infectieuses
- Hypoxie - syndrome de détresse respiratoire (ARDS) - Hypothermie - Hypoglycémie, déshydratation - Agressions / blessures traumatiques - Syndrome du lait toxique - Diarrhée non infectieuse - Maladies génétiques - Malformations, anomalies - Hémorragie (déficit en vitamine K) - Cellulite juvénile	Infections bactériennes : - Infection locale - Infection bactérienne générale - Sepsis / septicémie Infections virales : - Parvovirose (CPV-2) - Herpèsvirose (CHV-1) - Maladie du virus minute (CPV-1) - Hépatite de Rubarth (CAV-1) Infections parasitaires : - Protozoaires (Giardiose, Coccidiose) - Ver rond, ankylostome

III. Détection des décès et conservation des corps

La surveillance fréquente des nouveau-nés permet de détecter rapidement un éventuel décès. Afin d'en approfondir la cause, l'examen *post-mortem* constitue une technique performante et rentable. Cependant, pour prétendre à une interprétation de l'autopsie et des éventuels prélèvements réalisés, des conditions indispensables sont à respecter en ce qui concerne la conservation du corps.

Dans l'idéal, l'autopsie doit être effectuée instantanément après la mort de l'animal afin de prévenir au maximum les artéfacts et changements *post-mortem*. Si elle n'est pas réalisable sans délai, il est nécessaire de ralentir la décomposition du cadavre en le plaçant à +4°C dans un réfrigérateur ou une glacière, idéalement en position allongée avec les membres écartés et la bouche ouverte. La mise en sac poubelle du cadavre est à éviter car retarde la réfrigération. La réalisation de diagnostic de routine peut se faire sur des échantillons réfrigérés pendant maximum deux à trois jours. Il est essentiel de ne pas congeler le cadavre, ce qui nuirait largement à l'interprétation des observations macroscopiques et microscopiques. La congélation peut cependant être envisagée si aucune autopsie ne peut être faite dans les deux ou trois jours après la mort. Aussi, une congélation peut être avantageuse si un virus ou un toxique sont mis en cause car les examens de laboratoires seraient plus intéressants que l'histopathologie (27, 28).

Les échantillons devront être collectés et stockés dans des conditions précises en fonction des examens de laboratoires envisagés ensuite pour le diagnostic *(cf. partie V)*.

IV. Autopsie

1. Objectifs de l'autopsie

Par définition, l'autopsie est pratiquée après la mort de l'animal ou suite à son euthanasie, afin de chercher à comprendre la cause de son décès. Elle consiste en une dissection de l'animal suivie de l'évaluation macroscopique des organes, le relevé des lésions observées et la réalisation de certains prélèvements en fonction des examens complémentaires à effectuer.

2. Préparation de l'autopsie

Avant de commencer tout examen *post-mortem*, il est obligatoire de vérifier l'identification de l'animal à autopsier ainsi que de recueillir son anamnèse et ses commémoratifs. La collecte des informations sur l'élevage et les autres chiots de la portée, sur les signes cliniques de l'animal avant sa mort et leur évolution, les possibles médicaments administrés ainsi que le déroulement, la date du décès et la conservation du corps sont indispensables.

La salle d'autopsie doit être équipée d'une table avec accès à l'eau et de matériel de nettoyage, être pourvue de protections pour l'opérateur (au minimum blouse et gants) et d'instruments pour la dissection. L'autopsie présente l'avantage de demander du matériel commun et abordable. Il est conseillé de préparer en amont les instruments nécessaires afin de faciliter ensuite le déroulement de l'autopsie.

Ci-après une liste non exhaustive du matériel nécessaire pour une autopsie :

- Ruban adhésif pour attacher le cadavre

- Lames tranchantes stériles pour couper les tissus mous : couteau, scalpel
- Instruments stériles pour couper les os et extraire le cerveau : pince coupante, sécateur
- Instruments stériles de dissection : pince mousse, pince à dents de souris, ciseaux, sonde cannelée
- Appareil photo numérique (idéalement avec objectif macro)
- Balance
- Matériels de collecte d'échantillons d'histopathologie : récipients contenant du formol tamponné neutre 10%
- Matériels de collecte d'échantillons d'examens de laboratoires :
    - Aiguilles et seringues pour la collecte de sang, d'urine, d'épanchements…
    - Tubes sec pour le stockage et le transport des fluides collectés
    - Écouvillons et tubes stériles idéalement avec un milieu pour la collecte d'échantillons destinés aux cultures bactériennes
    - Pots en plastique pour recueillir le contenu du tube digestif et les matières fécales
    - Des liens pour attacher les boucles de l'intestin

Cet examen ne pouvant être réalisé qu'une unique fois, l'opérateur est tenu de faire preuve de précision, de s'assurer de connaître la technique d'autopsie, d'avoir des connaissances en anatomo-pathologie et de respecter les étapes de la procédure (27, 29).

3. Méthode : la procédure d'autopsie chez le chiot

La procédure d'autopsie chez le chiot peut être conduite selon les 12 étapes suivantes (27, 29, 30).

a. Étape 1 : pesée du chiot

Avant de débuter l'autopsie, le poids du chiot doit être mesuré et noté. En effet, ce poids peut servir de base pour estimer la taille relative des viscères.

b. Étape 2 : examen externe du cadavre

Lors de cette étape, le cadavre est observé minutieusement sous tous les aspects afin de ne rater aucune anomalie :

- Inspection de la peau et des phanères et plus particulièrement de la région ombilicale : recherche d'anomalies, de signes d'inflammation ou d'infection (suintement, abcès…) etc.
- Inspections des masses musculaires et adipeuses : recherche de signes d'amyotrophie, de maigreur etc.
- Inspection des ganglions superficiels : recherche d'adénomégalie etc.
- Inspection des oreilles
- Inspection des conjonctives et des paupières : recherche d'écoulements etc.
- Inspection de la cavité buccale : recherche d'une fente palatine, d'un bec-de-lièvre, etc.
- Inspection de la cavité nasale : recherche d'écoulements de liquide (sérosités, lait, sang…)
- Inspection des muqueuses
- Inspection de la région périnéale : recherche de signes de diarrhée, d'imperforation de l'anus, etc.
- Inspection de la région uro-génitale
- Inspection des coussinets : recherche d'ulcères etc.
- Inspection des articulations

c. Étape 3 : réalisation d'écouvillons rectaux

Des écouvillons rectaux peuvent être réalisés pour la recherche de virus digestifs et pour l'analyse bactériologique des selles.

d. Étape 4 : fixation du cadavre

Le chiot est attaché en décubitus dorsal dans un plateau posé sur la table d'autopsie grâce à des liens ou de l'adhésif.

e. Étape 5 : ouverture stérile de la cavité abdominale et prélèvements bactériologiques

Afin d'éviter les contaminations, la cavité abdominale est ouverte de façon stérile :

- Tonte de la partie ventrale du chiot en régions thoracique et abdominale
- Nettoyage aseptique de la zone tondue (povidone iodée et rinçage à l'alcool)
- Incision du tissu cutané et de toute l'épaisseur de la paroi en région abdominale à l'aide d'un bistouri à lame stérile, sur la ligne blanche, de la pointe de l'appendice xiphoïde jusqu'à la symphyse pubienne. Ne pas hésiter à prendre soin de contourner l'ombilic afin de ne pas abimer les vestiges du cordon ombilical et de s'assurer de ne pas toucher la vessie qui se trouve directement sous la paroi abdominale durant la période néonatale
- Ligatures possibles des veines jugulaires et des vaisseaux axillaires (pas toujours réalisable en raison de la petite taille des chiots autopsiés)
- Changement des instruments (nouveaux instruments stériles) et prélèvement d'un échantillon de rate puis placement dans un tube stérile pour analyse bactériologique
- Récolte de l'épanchement si présent, avant de récliner les parois

f. Étape 6 : ouverture de la cavité thoracique

Quelques règles sont à respecter lors de l'ouverture de la cavité thoracique :

- Contrôle du vide pleural grâce à une ponction du diaphragme au bistouri : l'absence d'appel d'air annonce une mortinatalité (pas de respiration du chiot) ou un pneumothorax (écrasement)
- Désinsertion du diaphragme le long du cercle de l'hypochondre
- Section des côtes à l'aide d'un sécateur en faisant attention de ne pas léser les poumons et le thymus
- Récolte de l'épanchement si présent

g. Étape 7 : observation des organes en place

L'ouverture des cavités thoracique et abdominale s'en suit de l'appréciation *in situ* des organes. Elle permet la détection d'anomalies de position relative, de forme, de couleur ou de volume des organes, la recherche d'adhérence, de masse ou d'épanchement ou de tout autre défaut visible.

h. Étape 8 : prélèvements d'organe pour des analyses complémentaires

Pour limiter les contaminations, cette étape nécessiterait d'avoir lieu juste après la réalisation des écouvillons bactériologiques.

En cas de suspicion, il est possible de rechercher la présence de virus au sein de divers organes prélevés individuellement. Afin d'éviter les contaminations lors des prélèvements, il est indispensable que chaque outil utilisé soit stérile entre chaque organe. Les organes doivent être prélevés et placés séparément dans des tubes secs.

i. Étape 9 : éviscération entière du cadavre

Dans l'idéal, il est préférable d'éviscérer le chiot en entier :

- Incision des muscles sur la face interne du maxillaire inférieur pour libérer ventralement la langue
- Section du voile du palais devant les amygdales
- Section des branches montantes de l'hyoïde pour libérer le larynx et pharynx
- Traction de l'ensemble constitué de la langue, larynx, pharynx, trachée et œsophage avec précaution en disséquant les attaches musculaires jusqu'à l'entrée de la poitrine
- Retrait des organes du thorax ainsi que du diaphragme puis les organes de l'abdomen, sans oublier la ligature du rectum pour limiter les souillures

j. Étape 10 : séparation et observation des organes

Après séparation et préparation, chaque organe est minutieusement observé :

- L'appareil digestif :
    - Séparation de l'œsophage relié au reste du tube digestif du bloc trachée-poumon et du diaphragme
    - Œsophage : inspection externe (volume, forme, consistance, couleur) puis incision sur sa longueur pour apprécier son contenu (liquides divers, corps étranger etc.) et sa muqueuse (pétéchies, ulcères etc.)
    - Estomac : inspection externe (volume, forme, consistance, couleur) puis incision le long de la grande courbure pour visualiser l'intérieur de l'estomac, récupérer son contenu (liquides divers, corps étranger, parasites etc.) et observer la muqueuse stomacale (pétéchies, ulcères, etc.)
    - Intestin : inspection externe (volume, forme, consistance, couleur) puis incision sur toute la longueur de l'intestin grêle ainsi que du gros intestin, récupération du contenu des segments intestinaux séparément (liquides divers, corps étranger, parasites, méconium etc.) et appréciation de la muqueuse intestinale (pétéchies, ulcères, etc.). Du contenu du colon peut être récupéré et placé dans un tube sec pour une coproscopie.

- L'appareil cardio-respiratoire :
    - Séparation cœur / poumon en coupant les gros vaisseaux situés à la base du cœur
    - Observation puis retrait du péricarde après collecte de l'éventuel épanchement péricardique
    - Ouverture du cœur : découpe de l'apex puis incision de part et d'autre du septum interventriculaire. Pour le cœur droit, cette incision se poursuit dans le ventricule sur le bord du sillon auriculo-ventriculaire et remonte dans l'oreillette droite puis s'ajoute à une autre incision permettant d'ouvrir le tronc pulmonaire depuis le ventricule droit. Pour le cœur gauche, elle continue en ligne droite jusqu'à ouvrir l'oreillette gauche et nécessite une autre incision depuis le ventricule gauche pour ouvrir le tronc aortique.

- Inspection du cœur : une fois disséqué, tous les éléments constituants le cœur doivent être inspectés à la recherche d'anomalies de volume, de couleur, de consistance, d'épaisseur, de forme ou autres (caillots etc.).
- Examen des voies aériennes après incision de la trachée et des bronches de gros diamètre en notant la présence de matières (sérosités, sang, lait etc.) et les éventuelles anomalies observables sur la muqueuse (ulcères etc.)
- Observation et palpation des poumons ainsi que sections du parenchyme pulmonaire à la recherche de modifications de volume, forme, couleur, consistance ou autres
- Examen de l'intégrité du diaphragme

- Appareil uro-génital :
  - Séparation de l'appareil urinaire de l'appareil génital et observation par organe
  - Reins : inspection externe (volume, forme, consistance, couleur) puis incision longitudinale afin de vérifier le rapport cortex/médulla et le volume du bassinet
  - Vessie : aspiration du contenu de la vessie puis ouverture pour apprécier sa couleur et l'aspect de la muqueuse
  - Appareil génital : interprétation limitée chez un nouveau-né

- Glandes annexes :
  - Foie : appréciation de sa consistance, son volume, sa forme, ses bords et sa couleur (tout en sachant que le foie est physiologiquement de taille augmentée chez le chiot nouveau-né), puis incision pour examiner le parenchyme hépatique
  - Rate : observation de sa consistance, son volume, sa forme, et sa couleur (sans oublier que la rate est de taille augmentée lors d'euthanasie), puis incision pour examiner le parenchyme splénique
  - Thymus : évaluation de sa consistance, son volume, sa forme, et sa couleur
  - Pancréas : examen de sa consistance, son volume, sa forme, et sa couleur

- Cavités thoracique et abdominale : une fois tous les organes à l'extérieur, l'appréciation des cavités thoracique et abdominale est possible (pus, pétéchies, etc.)

k. Étape 11 : ouverture de la boite crânienne

L'ouverture de la boite crânienne nécessite de détacher le chiot et de le fixer en décubitus ventral, de dépouiller puis ouvrir la tête pour accéder au cerveau. Durant cette étape, il ne faut pas oublier de vérifier les fontanelles qui doivent être théoriquement fermées (sauf chez les brachycéphales) dès la naissance. Une fois sorti de la boite crânienne, l'encéphale peut être examiné (couleur, consistance, forme, volume, malformations), en prenant en compte son altération *post-mortem* souvent rapide.

l. Étape 12 : prélèvements pour analyse histopathologique

Divers organes sont ensuite prélevés pour l'histologie (cerveau, cœur, poumons, thymus, foie, rate, rein, pancréas, duodénum, jéjunum, iléum, colon, nœuds lymphatiques mésentériques) et conservés dans 1-2 pots remplis de formol en fonction du nombre d'organes prélevés.

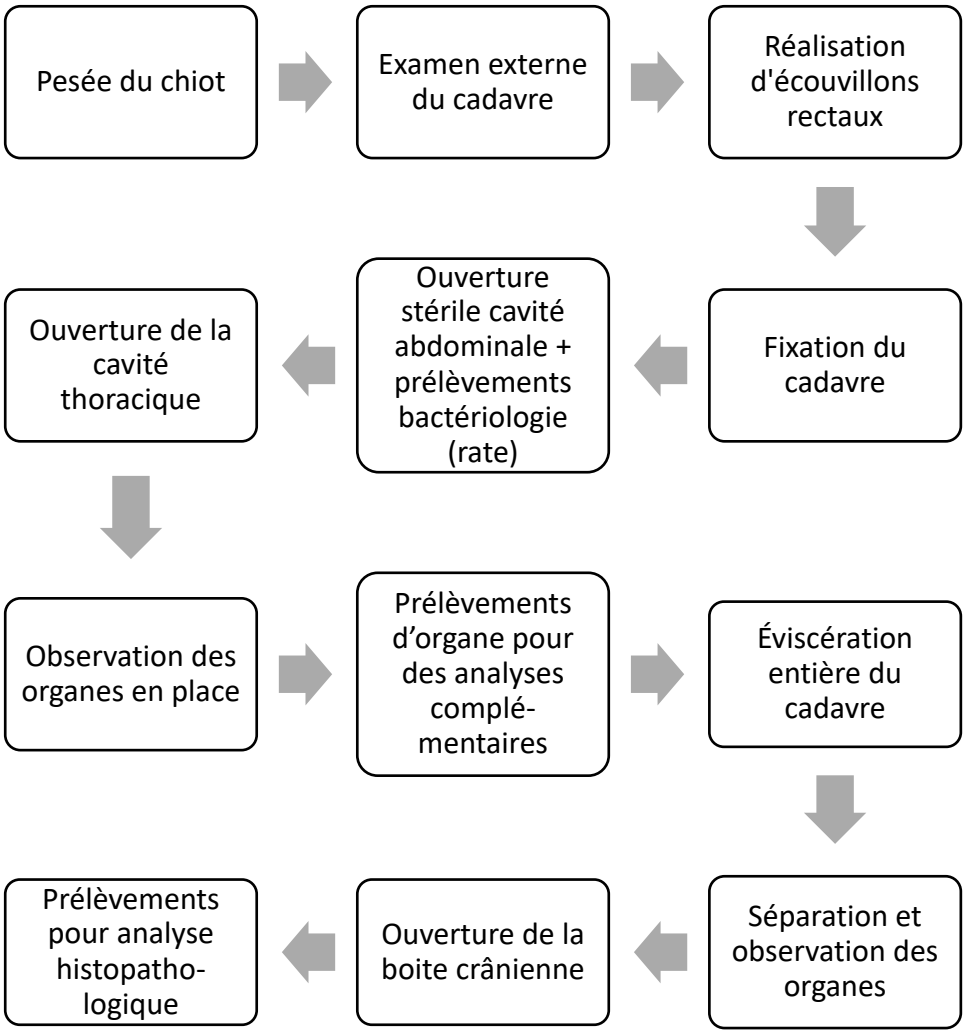

Figure 1 : Synthèse des étapes lors d'une autopsie de chiot

4. Examen analytique et bilan lésionnel

Au cours de l'autopsie, chaque organe est examiné en comparaison avec un organe identique normal. Il convient de rapporter pour chacun la présence de lésions et de décrire leur localisation, leur distribution ou nombre, leur forme ou contour, leur taille ou volume ou poids, leur couleur, leur consistance ou texture ainsi que les éventuels éléments particuliers constatés. Les descriptions des lésions macroscopiques sont ensuite rapportées sur la fiche d'autopsie avant d'être interprétées pour former un diagnostic lésionnel. Ce dernier est composé de l'organe, sa localisation anatomique, son processus d'anatomie pathologique, son ancienneté ou sa durée d'évolution, sa distribution ou extension lésionnelle gradée ou nombre, son intensité, ses particularités ainsi que sa cause ou pathogénie présumée.

Les interprétations les plus importantes sont regroupées pour former un bilan lésionnel ou conclusion de l'autopsie.

5. Interprétations de l'autopsie

Lorsqu'on réalise une autopsie sur des chiots décédés, il est fréquent de retrouver certaines lésions dont leur signification est rapportée dans le tableau ci-dessous *(Tableau 4)* (31).

Tableau 4 : Lésions post-mortem communes d'importance dans l'interprétation de la cause de la mort chez les chiots nouveau-nés (liste non exhaustive) (31)

		Lésions *post-mortem*	**Commentaire(s) et interprétation(s) possible(s)**
THORAX	**Cavité thoracique**	Épanchements thoraciques	Pleurésie
	Poumons	Œdème, congestion, consolidation, adhérences fibrineuses entre poumon et paroi thoracique, abcès pulmonaires occasionnels	Pneumonie / pleurésie - Fréquentes - Causes possibles : inhalations de liquides vaginaux, septicémie, fausse déglutition de lait, etc. - Espèces courantes : Streptocoques beta-hémolytique et *Pasteurella spp.* - Test de flottaison : si le poumon coule, cela indique un poumon pneumonique consolidé ou une atélectasie primaire chez le mort-né (le chiot n'a pas respiré) ; mais pas tous les poumons pneumoniques ne coulent → la confirmation peut nécessiter une histopathologie
	Trachée – bronches	Caillots de lait	Fausse déglutition de lait
		Hémorragie, excès de fluide	Inhalation de sang lié à un traumatisme, de fluide fœtal ou vaginal, de fluide pulmonaire
	Thymus	Taille petite à réduite	Atrophie liée à la famine ou à une infection, éventuellement à une immunodéficience
	Cœur	Lésions spécifiques rares Épanchements péricardiques, hémorragies pétéchiales	Septicémie, virémie
		Anomalies congénitales	Non fatales au début de la vie (sauf si anomalies sévères)
	Diaphragme	Absence congénitale du diaphragme ou fine membrane	Cause de détresse respiratoire sévère
	Tête et colonne vertébrale	Anomalies congénitales	Fente palatine, bec de lièvre, spina bifida etc.
		Traumatismes : œdèmes, ecchymoses, hémorragies	Dystocie ou traumatisme d'origine maternelle
ABDOMEN	**Cavité péritonéale**	Épanchement séro-hémorragique, adhérences fibrineuses	Péritonite bactérienne (souvent liée à une infection ombilicale) ou infection par le CAV-1 ou le CHV-1
		Hémorragie	Dystocie ou traumatisme d'origine maternelle, trouble de la coagulation (ex : maladie de Von Willebrand)

	Foie	Hépatomégalie, marbrure, pétéchies	Infections par le CAV-1 ou le CHV-1. Histopathologie pertinente
		Foyers blanc-jaune	Micro-abcès ; nécrose de coagulation due à une infection bactérienne souvent associée à une infection ombilicale (ex : streptocoques beta-hémolytiques)
		Rupture de capsule et hémorragie franche	Dystocie ou traumatisme induit par la mère
	Reins	Multiples pétéchies / ecchymoses	Caractéristiques d'une infection par le CHV-1 (histopathologie des reins, du foie, des poumons, du thymus et des surrénales peut être utile) ou possible septicémie (pétéchies plus petites et moins nombreuses)
		Anomalies congénitales	Possible absence d'un ou les deux reins, polykystose congénitale
	Rate	Splénomégalie, hémorragies	Infection par le CHV-1
	Vessie	Hémorragie	Occasionnel, suite dystocie
	Estomac	Estomac vide, souvent peu de lésions visibles	Famine (troubles de la lactation, maladie concomitante chez la mère, mauvais comportement maternel) « Fading puppy syndrome »
	Intestins	Congestion, hémorragies	Entérite bactérienne (ex : *Campylobacter spp., Salmonella spp., E. coli*, etc.), entérite virale (ex : parvovirose) Ne pas confondre avec une décoloration lié au phénomène d'autolyse
		Vers ronds dans l'intestin grêle	Infection prénatale → occlusion intestinale, ascite
		Intussusception	Séquelle d'une entérite
		Anomalies congénitales	Absence d'un segment intestinal (→ obstruction intestinale), imperforation de l'anus
		Méconium retenu	Mort-nés ou chiots mourant immédiatement après la naissance, mauvais comportement maternel (manque de stimulation génito-urinaire)
		Constipation	Chiots nourris de manière artificielle, avec une stimulation génito-urinaire insuffisante

Lorsqu'on réalise une autopsie, il ne faut pas confondre des lésions avec des modifications *post-mortem* non lésionnelles de la carcasse. Ainsi, une connaissance de ces changements est indispensable afin de ne pas les confondre avec des lésions et de ne pas passer à côté de certaines car masquées par ces altérations (28, 29, 31–33) .

Ci-après une liste non exhaustive de changements et artéfacts *post-mortem* courants lors de l'autopsie :

- La présence de mousse dans la trachée et les voies respiratoires peut certes évoquer un œdème pulmonaire mais peut aussi être un artéfact *post-mortem* lié à la respiration agonale ou à l'euthanasie. Il faut donc prendre en compte d'autres éléments comme les signes cliniques *ante-mortem* avant d'interpréter.

- L'existence de multiples stries linéaires longitudinales rouges foncées à noires dans la muqueuse du gros intestin et parfois gastrique est un artéfact lié à la contraction des muscles lisses après la mort ainsi qu'à l'accumulation de sang dans les vaisseaux de la muqueuse.

- L'hypostase ou *livor mortis* correspond à l'accumulation de sang par gravité dans les vaisseaux sanguins de certains tissus mous en lien avec la position de l'animal après sa mort. Cette altération peut donner une couleur rouge-violette à la peau, aux muqueuses, aux organes thoraciques et abdominaux qui sont situés en parties déclives du cadavre. Le poumon est l'un des organes les plus concernés par cette altération. Il est notamment important de ne pas confondre cette modification avec une hémorragie, liée à une fuite de sang en dehors des vaisseaux sanguins.

- La dessiccation est l'assèchement *post-mortem* des muqueuses et des zones de peau fines et fragiles, débutant immédiatement après la mort, pouvant être à l'origine d'un changement de leur couleur ou de leur texture.

- L'imbibition d'hémoglobine correspond à une lyse des hématies et engendre une décoloration rouge pâle des tissus.

- L'imbibition biliaire correspond à des tâches jaunes-vertes sur le parenchyme hépatique et les autres tissus adjacents à la vésicule biliaire, tel que le duodénum au niveau de la grande papille duodénale.

- La pseudomélanose correspond à des zones de décoloration allant du roux à gris-noir liées à l'autolyse. Elle s'explique par la production de sulfure de fer lors de l'association du fer libéré par l'hémoglobine dégradée et le sulfure d'hydrogène créé par les bactéries dans la lumière de l'intestin.

- La décomposition des tissus mous commence immédiatement après le décès. La digestion des tissus par les enzymes intrinsèques provoque une réaction en chaîne de décomposition, appelée autolyse. Cette dernière instaure des conditions idéales pour le développement des bactéries, c'est pourquoi la putréfaction débute généralement peu après l'autolyse. La putréfaction, liée à la prolifération et la consommation bactérienne, entraîne un ramollissement, une distension avec du gaz ainsi qu'une possible décoloration verte à noire de certains tissus. Certains organes semblent se décomposer rapidement tels que le cerveau, l'estomac, les intestins, le pancréas, la rate, le foie, les organes endocriniens alors que d'autres organes sont plus résistants tels que l'utérus, le cœur, les poumons, les reins, la vessie, le diaphragme. La vitesse de la décomposition des organes varie de plus en fonction de nombreux facteurs dont la liste non exhaustive comprend l'humidité, la température, le lieu de stockage corps (dans l'eau, sous la terre, dans un sac, etc.), la cause de la mort, la colonisation par les insectes. Au niveau microscopique, les tissus et les cellules sont altérés et la reconnaissance de l'organe examiné peut devenir difficile.

V. Examens complémentaires à disposition du vétérinaire suite à l'autopsie

1. Bactériologie

a. Objectifs de la bactériologie

La deuxième cause la plus importante de mortalité néonatale chez le chiot étant l'infection bactérienne (34), il est utile de réaliser une analyse bactériologique lors de décès d'un nouveau-né. L'infection bactérienne est fréquemment suivie d'une septicémie, considérée comme motif majeur de décès chez les chiots au cours des trois premières semaines. En effet, les symptômes de la septicémie chez le chiot sont souvent d'apparition suraiguë avec leur mort subite, ou bien subaiguë avec des symptômes non spécifiques. La survenue brutale et l'évolution rapide des signes cliniques expliquent la difficulté de la prise en charge de ces septicémies chez le chiot et le pronostic sombre souvent émis.

Ces infections sont souvent transmises aux chiots par la mère (par transmission via les sécrétions maternelles avant, pendant ou après la mise-bas), ou encore liées à d'autres individus de l'élevage ou à l'environnement (11).

Les bactéries les plus souvent impliquées lors de mortalité néonatale chez le chiot sont *Escherichia coli*, les staphylocoques (notamment *Staphylococcus aureus* et *Staphylococcus pseudintermedius*), les streptocoques (notamment *Streptococcus canis* et *Streptococcus dyspogeia equi subsp zooepidemicus*), *Klebsiella pneumoniae*, *Proteus mirabilis*, *Pseudomonas aeruginosa* (11, 34). Parmi ces bactéries, il semblerait que *E. coli* soit l'agent le plus souvent en cause (19/51 soit 37,3% dans l'étude de Meloni *et al.*) (34).

b. Réalisation et conservation du prélèvement bactérien

Pour prétendre à l'obtention d'un isolement correct des bactéries aérobies et anaérobies à partir d'un échantillon, il est nécessaire d'avoir récupéré suffisamment de matériel et au bon endroit ainsi d'assurer un délai de prélèvement, une manipulation, un stockage et un transport corrects (27, 35).

Pour que les résultats ne soient pas faussés par la prolifération bactérienne *post-mortem* et par les contaminations, les prélèvements pour analyses bactériologiques doivent se faire (27–29) :

- Le plus rapidement possible après la mort (idéalement dans les heures qui suivent afin d'échapper aux modifications *post-mortem*)
- De manière stérile : tonte et asepsie du thorax et de l'abdomen, utilisation de matériel stérile, incisions de la peau et des parois du thorax et de l'abdomen précautionneuses, changement du matériel entre chaque échantillon, idéalement prélèvement près d'une flamme de bec Bunsen
- Avant tout autre investigation
- Dans un ordre prédéfini : poumons, cœur, thymus, foie, rate, reins, intestins

Selon le lieu, l'échantillon pour la bactériologie peut être un organe entier, un fragment d'organe ou un écouvillonnage.

Une fois effectués, les prélèvements sont conservés dans des contenants stériles (un par organe et par chiot) préalablement identifiés, avec ou sans milieu de transport. Idéalement, ils doivent ensuite être amenés au laboratoire immédiatement et ne pas être réfrigérés ni congelés mais conservés à température ambiante. En effet, l'oxygène se disperse moins vite à température ambiante que dans le froid (35). D'autre part, la congélation n'est pas conseillée

car certaines bactéries peuvent y être sensibles (gram négatives surtout) et car elle empêche les examens macroscopiques et microscopiques lorsque les échantillons ne sont pas destinés uniquement à la bactériologie (28).

Les organes ou bouts d'organes sont généralement placés dans un pot stérile sans milieu particulier de conservation. Les écouvillons sont quant à eux remis dans leur tube stérile, dans lequel la présence d'un milieu de conservation est conseillé lors de recherche de bactéries fragiles. Si le transport vers le laboratoire est supérieur à deux heures et que le prélèvement est destiné à une culture aérobie, il est conseillé d'utiliser un milieu de transport adapté ou de ne pas en utiliser et de réfrigérer (35). En effet, le milieu de transport est conçu pour ne pas entrainer de croissance significative mais garder en vie les bactéries, et ne nécessite dont pas d'être réfrigéré. L'accroissement du risque de faux négatifs et faux positifs avec l'augmentation du temps de stockage oblige à éviter de conserver plus d'une journée les échantillons, même s'ils sont conservés dans un milieu de transport ou réfrigéré et si en théorie ils peuvent être gardés trois jours. Des prélèvements putréfiés ou non congelés datant de plus de trois jours ne seront pas interprétables (30, 35).

Il est préférable d'envoyer les prélèvements à un laboratoire spécialisé vétérinaire plutôt qu'à un laboratoire d'analyses de biologie médicale humaine, moins spécifique (27).

c. Interprétations de la bactériologie

Les résultats de la bactériologie peuvent revenir négatifs ou positifs. Un résultat peut être positif pour une ou plusieurs espèces de bactéries et chaque espèce de bactéries peut s'être développée en une ou plusieurs colonies.

Si la bactériologie revient négative, cela ne signifie pas nécessairement que les bactéries étaient absentes au moment du prélèvement. En effet, cela peut être lié à un échantillon de taille inadéquate, à un nombre de bactéries insuffisant au site de prélèvement, à une prolifération de bactéries commensales, à des conditions de stockage et de transport en laboratoire n'ayant pas permis la survie des bactéries, à un support de culture inapproprié ou encore à un temps de culture insuffisant pour la croissance. Il peut ainsi arriver que des espèces différentes de bactéries soient présentes lors de l'échantillonnage et qu'une espèce de bactéries dissimule, par son développement important, la présence d'une autre sur la culture, la rendant alors négative pour cette bactérie alors qu'elle était présente initialement. Pour éviter ce problème, les laboratoires ont la possibilité d'adapter leurs méthodes de cultures pour permettre le développement de toutes les bactéries s'ils identifient plusieurs espèces de bactéries sur le frottis coloré au Gram (35).

Si la bactériologie revient positive, cela ne signifie pas nécessairement que les bactéries retrouvées sont la cause des symptômes de l'animal.

En effet, il est difficile d'évaluer le rôle des bactéries identifiées dans une culture de sang. Ainsi, dans la théorie, quatre manières peuvent expliquer la survenue d'un résultat positif (35–37) :

- Vrai positif : les bactéries se sont développées dans le sang du vivant de l'animal et ont atteint leur lieu cible avant la mort. Elles étaient donc déjà présentes dans le sang au moment du décès. Une bactériémie peut être présente chez un individu vivant sans forcément entrainer de symptômes ou signes d'inflammation ou de maladie grave. Néanmoins, cette dernière peut être considérée comme un facteur contribuant au décès si elle était présente *ante-mortem* et suivie de la mort de l'animal. En outre, si des symptômes et des signes d'inflammation et de maladie sont associés à la présence d'une bactériémie, alors l'existence de cette bactérie a une plus grande importance. Une bactériologie sera

généralement considérée comme réellement positive si le prélèvement a été réalisé de manière stérile, que la croissance est pure (un seul isolat bactérien) et d'un agent pathogène reconnu.

- Propagation agonale : la propagation agonale est un concept théorique selon lequel les bactéries peuvent envahir, lors de l'ischémie relative / l'hypoxie, des surfaces muqueuses compromettant ainsi leur intégrité pendant le processus agonal ou pendant le moment où la circulation est maintenue artificiellement par la réanimation. Ainsi, cette croissance bactérienne est une conséquence de la mort et non une cause de décès. De par les nombreux types bactériens sur les surfaces des muqueuses, l'invasion bactérienne devrait en théorie être mixte (plusieurs isolats bactériens différents) et composée d'agents pathogènes potentiels et commensaux.
- Translocation *post-mortem* : la translocation bactérienne est un processus se déroulant après la mort et après l'arrêt de la circulation sanguine, où les bactéries se développent sur la surface des muqueuses et se propagent dans le sang et les différents tissus du corps. Ce mécanisme fait partie de la putréfaction, ayant lieu après la mort si l'individu décédé n'est pas conservé à basse température. Ainsi, la croissance bactérienne devrait plutôt être mixte.
- Contamination : la contamination existe lorsque les bactéries ont été introduites dans l'échantillon lors du prélèvement au moment de l'autopsie. Les bactéries n'étaient donc pas présentes dans le sang au moment du décès. Ainsi, la croissance bactérienne devrait plutôt être mixte. La contamination est notamment suspectée lorsqu'une ou deux colonies de staphylocoques à coagulase négative, *Bacillus spp.*, *Corynebacterium spp.* ou propionibacteria sont identifiées (35). Dans les cas périnataux humains, la contamination des hémocultures devrait être inférieure à 10% (37). Dans ce contexte, si la culture produit un seul isolat d'un agent pathogène potentiel, il est plus probable qu'il soit un véritable positif plutôt qu'un artefact *post-mortem*.

Alors que la propagation agonale et la translocation *post-mortem* sont des artéfacts liés à la période après la mort, la contamination est un problème du vivant et de la mort.

Cas particulier de *Clostridium perfringens* (37) :

Le développement de *C. perfringens* sur les hémocultures *post-mortem* peut s'expliquer de différentes manières. Si le corps n'a pas été réfrigéré après le décès, *C. perfringens* peut être retrouvé dans le sang dans la plupart des cas à cause d'une translocation *post-mortem*. En revanche, si le corps a été correctement entreposé après le décès, que le gaz s'est développé peu de temps après la mort et que la croissance dans le sang est pure, la bactériologie peut être réellement positive pour *C. perfringens*. La dissémination agonale de *C. perfringens* est extrêmement rare.

Une bonne règle de travail consiste à considérer, même en l'absence de corroboration clinique ou pathologique, la croissance pure d'un agent pathogène comme un vrai positif possible (VPP faible). Une seconde admet que s'il existe des preuves à l'appui du contexte clinique, la croissance pure d'un agent pathogène est accepté comme un vrai positif probable (VPP élevée) (37).

2. Histopathologie

a. Objectifs de l'histopathologie

L'histopathologie consiste en l'examen au microscope optique de coupes colorées de tissus fixés dans le but de comprendre les modifications des structures et leurs conséquences. Elle utilise des méthodes d'examens fondées sur la morphologie des cellules et des tissus dans un

but d'identifier, de prédire, et de comprendre les causes et mécanismes des affections. Ainsi, la lésion est définie comme la différence morphologique entre le normal et le pathologique.

b. Réalisation et conservation des prélèvements histopathologiques

La bonne réalisation de deux étapes est essentielle pour assurer une analyse de qualité de l'échantillon par l'anatomo-pathologiste : le prélèvement et la fixation.

Premièrement, ce sont en général les signes cliniques *ante-mortem* ainsi que les observations macroscopiques et les suspicions étiologiques de l'opérateur qui guident le choix des principaux prélèvements. Il est néanmoins conseillé de prélever toujours un ensemble minimal de tissu : le foie, le cœur, le poumon, le rein, la rate, le tube digestif (estomac, duodénum, jéjunum, iléum, colon), le pancréas ainsi que toutes lésions macroscopiques (38). Chaque échantillon doit être identifié et détenir des informations sur l'organe concerné et la localisation du fragment. Il est aussi nécessaire que le prélèvement soit représentatif, et notamment qu'il soit effectué à la jonction tissu sain et lésé en cas de lésion visible (38, 39). De plus, il est indispensable qu'il soit adapté à la topographie de l'organe. En effet, pour des organes constitués d'unités identiques tels que le foie, la rate ou le muscle, le fragment extrait pourra être un parallélépipède de 2 cm de long sur 0,5 cm d'épaisseur (40). Pour des organes complexes tels que les reins, les surrénales, les nœuds lymphatiques, il faudra que les prélèvements contiennent une partie de chaque zone anatomique (ex : cortex, médulla, bassinet pour le rein ; cortex, médulla pour les surrénales et nœuds lymphatiques). En outre, les organes creux tels que le tube digestif, l'utérus doivent être au préalable lavés avec une solution physiologique pour retirer la matière avant de prélever toute la largeur de la paroi. Il existe néanmoins des exceptions tels que l'œil qui doit être fixé entièrement et le cerveau qui doit être fixé en entier puis coupé transversalement (40). L'échantillon doit être récupéré le plus tôt possible après le décès du chiot et placé idéalement immédiatement dans le fixateur. Si c'est impossible, il est envisageable de placer l'échantillon quelques heures au réfrigérateur en attendant d'être fixé (29). Cependant, il est vivement déconseillé de congeler le fragment, car le développement de cristaux de glace lors de la congélation lente est à l'origine de dommages sur le tissu altérant par la suite son interprétation (27, 29). D'autre part, le prélèvement doit être réalisé de préférence avec un scalpel, avec soin et en évitant de dilacérer les tissus ce qui pourrait être à l'origine de lésions microscopiques rendant l'interprétation compliquée (27). Les échantillons histopathologiques doivent être de taille suffisamment grande pour permettre leur bonne orientation et de taille suffisamment petite pour leur assurer une fixation totale. Il est ainsi recommandé de prélever un échantillon d'épaisseur inférieur à 0,5 centimètres (27, 29).

La fixation des tissus est en effet indispensable pour prévenir l'autolyse, insolubiliser les composants tissulaires, prévenir de la putréfaction ainsi que durcir le tissu et elle doit être réalisée dès que possible (29, 41). Une mauvaise fixation compromet l'utilité diagnostique des coupes de tissus histopathologiques. Ainsi le but de la fixation est de maintenir les tissus dans un état aussi similaire possible qu'à l'état vivant. Les milieux de fixation sont nombreux mais le plus utilisé, de par son moindre coût, sa fiabilité et sa disponibilité est le formol tamponné neutre à 10% (27, 29, 38, 39). Pour l'obtenir il faut diluer le formol (solution de formaldéhyde 37%) au 1/10 dans de l'eau (solution de formaldéhyde 3,7%). On considère que l'échantillon doit être placé dans un pot contenant au moins dix fois son volume en fixateur (29, 39). Un échantillon met un certain temps à être fixé car le fixateur met du temps à pénétrer dans le tissu. Le temps nécessaire pour une fixation complète varie avec les propriétés de diffusion du fixateur, sa concentration et la densité du tissu. Ainsi, en général, les fixations au formaldéhyde sont atteintes sous 24h (41). L'insuffisance de formol 10%, la taille trop importante des

échantillons ou leur agglutination a pour conséquence une autolyse de leur centre car ce dernier n'a pas été atteint par le fixateur (39). Mais si le prélèvement a été correctement fixé, il pourra se conserver des années à température ambiante dans un pot hermétique contenant le fixateur.

Une fois le prélèvement et la fixation correctement réalisés, il convient d'envoyer idéalement le flacon identifié accompagné des informations sur l'animal et l'affection suspectée à un laboratoire d'analyses histopathologiques vétérinaire (27). Après plusieurs étapes de préparation, le laboratoire réalisera des lames histopathologiques qui devront ensuite être lues au microscope. Ainsi, le délai pour l'obtention des résultats est variable mais en général supérieur à une semaine.

c. Interprétations de l'histopathologie

L'interprétation des lames histopathologiques est généralement réalisée par des professionnels anatomo-pathologistes ayant des compétences en médecine vétérinaire et pour une meilleure analyse doit être corrélée à la clinique de l'animal.

Les artéfacts de lecture en histopathologie sont principalement causés par des modifications de la structure des cellules et tissus en lien avec la technique de manipulations et/ou de traitement des prélèvements lors de leur préparation. Par exemple, une fixation incomplète peut entrainer la perte d'une région d'un tissu lors de la coupe, des rétrécissements ou gonflements peuvent modifier les tissus, une élimination incomplète des colorants peut entrainer l'apparition de précipités de colorant en excès, une ondulation du tissu peut apparaître si les angles du couteau ne sont pas adaptés lors de la coupe, une partie plus épaisse apparait plus dense à cause des artéfacts de superposition, une paraffine peut paraître rayée si le couteau est mal affuté, des sections de paraffines trop étalées peuvent fausser les relations spatiales (41).

3. Réaction de polymérisation en chaîne (PCR)

a. Objectifs de la PCR

La « polymerase chain reaction » ou réaction de polymérisation en chaîne (PCR) est une technique directe de détection d'un génome par amplification enzymatique spécifique in vitro d'un fragment particulier de son acide désoxyribonucléique (ADN) à partir d'un mélange de séquence (29). Ainsi, même à partir d'un échantillon complexe et peu abondant, elle permet d'avoir de grandes quantités d'un fragment d'ADN spécifique et de longueur donnée. Si le matériel génétique d'intérêt est existant, le produit de la PCR s'accumulera et le résultat sera positif. La PCR est donc notamment intéressante dans la recherche d'agents infectieux par l'exploration de leur génome.

En comparaison aux méthodes de PCR conventionnelle, la PCR en temps réel présente des bénéfices importants (quantification des résultats si nécessaire, typage des souches, reproductibilité, grande sensibilité, sécurité du résultat, automatisation de l'analyse), c'est pourquoi elle est souvent utilisée dans les laboratoires d'analyses vétérinaires (29, 42).

b. Réalisation et conservation des prélèvements pour analyse PCR

Le mode et le type de prélèvement pour analyses PCR sont différents en fonction du pathogène recherché *(Tableau 5)*. Les écouvillons utilisés pour les prélèvements doivent être secs et ne pas contenir de milieux de transport. Les organes prélevés doivent quant à eux ne pas être conservés dans du formol mais dans un tube ou pot sec et étanche. L'avantage que possède cette méthode est de pouvoir être effectuée sur des échantillons conservés à température

ambiante ou congelés. Par conséquent, l'analyse peut être décalée par rapport à la date de décès de l'animal.

L'envoi des prélèvements à un laboratoire d'analyse vétérinaire réalisant des PCR peut se faire à température ambiante à l'exception des échantillons congelés sans formol, expédiés sous le régime du froid. Le délai pour recevoir les résultats est variable mais peut être obtenu sous 1 à 2 jours après réception des prélèvements (27, 42).

Tableau 5 : Bien choisir ses prélèvements sur le chiot mort entre 0 et 3 semaines selon le pathogène recherché (42)

Pathogène recherché	Mode de prélèvement	Type de prélèvement
Parvovirus canin type 2 (CPV-2) *Giardia spp.* *Cryptosporidium spp.*	Écouvillon sec (sans milieu de transport)	Écouvillon rectal
Brucella spp.	Organe (sans formol)	Rate, rein, foie, poumon
Bordetella bronchiseptica	Organe (sans formol)	Poumon
Herpès virus canin type 1 (CHV-1)	Organe (sans formol)	Rate, rein, foie, poumon
Adénovirus canin type 1 (CAV-1) (= Hépatite de Rubarth)	Organe (sans formol)	Foie, rein
Parvovirus canin type 1 (CPV-1) (= Maladie du virus minute)	Organe (sans formol)	Rate, rein, foie, poumon

c. Interprétations de la PCR

Le point positif de la PCR est sa capacité à établir un diagnostic de de quasi-certitude de par sa recherche directe de l'agent infectieux. Le tableau ci-dessous *(Tableau 6)* met en évidence les différentes interprétations possibles des résultats de PCR obtenus en fonction du pathogène recherché (27, 42).

Tableau 6 : Interprétations des résultats de PCR en fonction du pathogène recherché (42)

Pathogène recherché	Résultat négatif	Résultat positif
Giardia spp. ou *Cryptosporidium spp.*	Absence du parasite ou quantité inférieure au seuil de détection. Un résultat négatif n'exclut pas le portage du parasite, car l'excrétion rectale est intermittente	Présence du parasite dans le prélèvement. Les résultats positifs sont à interpréter dans le contexte épidémio-clinique et en fonction de la charge parasitaire et de la durée d'évolution.
Bordetella bronchiseptica	Pas de bactérie ou quantité inférieure au seuil de détection → L'agent recherché n'est pas impliqué dans la pathologie observée	- **Charge bactérienne faible ou très faible** : évolution chronique ou portage bactérien sans signification clinique ou prélèvement réalisé pendant ou après un traitement antiviral ou antibiotique. La charge doit être également interprétée en

		fonction de la nature du prélèvement réalisé (agents pathogènes associés aux cellules) - **Charge bactérienne moyenne, élevée ou très élevée** : susceptible d'expliquer les signes cliniques observés
Parvovirus canin type 2 (CPV-2)	Absence de virus ou quantité inférieure au seuil de détection de la méthode	- **Charge virale faible ou très faible** : portage de virus ou trace vaccinale → exclusion de la parvovirose - **Charge virale élevée ou très élevée** → compatible avec une parvovirose Ou rares cas : animaux asymptomatiques en collectivité très contaminée (présence de cas cliniques) - **Charge virale moyenne** → ± compatible avec une vaccination récente avec un vaccin à haut titre viral ou une co-infection parvovirus/ coronavirus ou une forme subaiguë de parvovirose (évolution > 10 jours)
Herpèsvirose (Herpès virus canin type 1 ou CHV-1)	Absence d'herpès virus dans le prélèvement ou quantité inférieure au seuil de détection	- **Charge virale élevée** → Compatible avec une herpèsvirose - **Charge virale faible** → un portage / une ré-excrétion après réactivation du virus latent
Hépatite de Rubarth (Adénovirus canin type 1 ou CAV-1)	Absence du virus ou quantité inférieure au seuil de détection de la technique	- **Sur un animal cliniquement suspect :** charge élevée du virus → confirme une hépatite de Rubarth - **Sur un animal sain** (dans le cadre d'un suivi post maladie par exemple) : résultat positif sur urines → confirme l'excrétion persistante du virus (peut durer plusieurs mois après guérison)
Maladie du virus minute (parvovirus canin type 1 ou CPV-1)	Absence du virus ou quantité inférieure au seuil de détection de la technique	- **Dans un contexte de troubles de la gestation, d'avortement ou de mortinatalité :** présence de virus → compatible avec des troubles de la reproduction à virus minute - **Chez un chien adulte asymptomatique :** présence du virus → témoigne d'une excrétion (l'animal est probablement contagieux)
	Rq : les charges virales sont souvent faibles y compris chez les animaux symptomatiques → le virus minute peut ne pas être le seul agent infectieux responsable des troubles observés	

Il est important de prendre en considération les informations épidémiologiques et cliniques pour donner une conclusion sur les charges bactériennes et/ou virales des PCR car la prévalence des pathogènes est variable en collectivité. En cas de doutes, il est possible de demander un

avis au laboratoire pour l'interprétation des résultats car ce dernier possède souvent des seuils nous aidant à dire si la valeur obtenue peut correspondre à la clinique observée. De plus, il faut prendre en compte le fait que l'administration d'antibiotiques proche du moment de prélèvement est susceptible de changer la sensibilité de la PCR et/ou la charge bactérienne et être à l'origine de faux négatifs (27, 42).

4. Coproscopie

a. Objectifs de la coproscopie

Avant qu'un diagnostic ne soit donné par un examen fécal, les infections parasitaires intestinales chez les chiots peuvent être à l'origine d'une maladie grave voire de leur mort. En effet, bien que leur présence seule ne provoque que rarement la mort des chiots nouveau-nés, ils peuvent favoriser et s'associer à d'autres pathogènes et entrainer leur décès.

La coproscopie consiste à réaliser une examen macroscopique et microscopique de la matière fécale afin de détecter et identifier les parasites éventuellement existants dans l'échantillon. Elle est notamment utile lors de la recherche de la cause de signes gastro-intestinaux (11, 29, 43).

b. Réalisation de prélèvements de matières fécales

Lors de l'autopsie, il est indiqué de prélever du contenu intestinal pour la parasitologie et de le conserver dans un pot hermétique. Si l'analyse n'est pas faite immédiatement, la conservation de la matière fécale peut se faire quelques jours au réfrigérateur (+4°C), dans un pot propre à l'abri de la lumière, mais en évitant la congélation. Pour la recherche de certains parasites très fragiles tel que *Giardia spp*., il est conseillé de faire l'examen au plus vite. La quantité nécessaire à prélever dépend de la technique de coproscopie réalisée mais doit être au moins de 2 à 5 grammes. Cependant, de par la dilution des éventuels parasites lors de diarrhée, elle doit augmenter avec le caractère liquide des matières fécales.

Il est envisageable de réaliser soi-même la coproscopie mais compte tenu de la spécificité de certaines techniques, du matériel ainsi que du temps et du savoir nécessaires, il est tout de même recommandé d'envoyer ses échantillons à un laboratoire spécialisé vétérinaire (11, 38, 43).

c. Interprétations de la coproscopie

Un résultat positif en coproscopie signifie que l'animal présente des parasites dans son tube digestif. Cependant, il n'y a pas de corrélation entre l'intensité des signes cliniques et le nombre de parasites. De plus, des faux positifs sont possibles en cas de contamination du prélèvement ou lors de pseudoparasitisme (parasitisme accidentel : pénétration de parasites dans une cavité sans ingestion).

Un résultat négatif en coproscopie ne signifie pas forcément que la charge parasitaire est nulle. Si la suspicion clinique est élevée, il convient de réaliser d'autres techniques afin d'affiner la recherche. De plus, des faux négatifs sont possibles en cas d'erreurs pré-analytiques (prélèvement, conservation), d'élimination insuffisante, irrégulière (ex : *Giardia spp, Cryptosporidium spp*.) ou absente (43).

VI. Conclusion sur la cause du décès

La conclusion sur la cause du décès en humaine, après l'autopsie et les éventuels examens complémentaires, comporte la cause sous-jacente du décès, la cause intermédiaire du décès, la cause immédiate du décès ainsi que d'autres affections importantes (maladies / affections / complications) qui ont contribué au décès mais n'ont pas entraîné la cause sous-jacente du décès. Ainsi, le médecin doit déclarer soit une seule affection ou bien une séquence de causes pathologiquement et étiologiquement liées ayant entrainé la mort (avec une séquence causale de « dû à ou en conséquence de ») sur le rapport de décès du patient.

Un résumé clinico-pathologique peut être effectué présentant une corrélation objective des résultats cliniques avec les résultats macroscopiques et microscopiques et les résultats d'autres études réalisées lors de l'autopsie afin de décrire et élucider la séquence des événements menant à la mort.

- **La cause sous-jacente du décès** (ou cause principale du décès) correspond à l'affection ou la lésion ayant provoqué les évènements morbides conduisant à la mort, ou les circonstances ayant entrainé une lésion mortelle. Le décès ne peut pas être survenu sans elle et elle se doit d'être la plus spécifique possible.
- **La ou les cause(s) intermédiaire(s) du décès** comprend les maladies, affections ou complications les plus importantes survenues entre les causes sous-jacentes et immédiates du décès. Elles peuvent être séquencées physio-pathologiquement et être seule ou plusieurs selon la durée et la complexité des évènements conduisant au décès.
- **La cause immédiate du décès** est la conséquence finale de la cause sous-jacente incluant la maladie, blessure ou complication ayant eu lieu directement avant le décès et entrainant la mort.

Les événements terminaux mécanistes sont les moyens par lesquels la cause exerce son effet mortel (arrêt cardiorespiratoire, asystolie, arrêt respiratoire, etc.). Cependant, leur manque de spécificité étiologique rend inacceptable leur utilisation en tant que cause du décès (44).

VII. Maladies fréquentes chez le chiot

La principale cause de décès des chiots nouveau-nés est une maladie infectieuse (11). Cette partie présente les maladies infectieuses, généralisées et spécifiques par système, les plus fréquentes chez le chiot pendant la période néonatale.

1. Maladies généralisées

a. Parvovirus canin type 2

De nombreux chiots naturellement en contact avec le parvovirus canin type 2 (CPV-2) ne développent pas la maladie car sont protégés par les anticorps d'origine maternelle. Cependant, si la mère n'a pas été vaccinée ou si les chiots n'ont pas ingéré correctement le colostrum, ces derniers peuvent développer la maladie qui est particulièrement grave et souvent mortelle chez les jeunes (35, 45).

Chez les chiots de moins de 2 semaines, le CPV-2 se présente comme une maladie généralisée, très contagieuse, dans laquelle le virus affecte de multiples organes dont le cœur, les poumons, le foie, les reins et l'intestin grêle (46, 47).

Les nouveau-nés peuvent présenter une maladie gastro-intestinale sévère à l'origine d'une entérite importante, une déshydratation pouvant aller jusqu'au choc et au sepsis (12, 48). Les chiots de moins de 2 semaines peuvent développer une myocardite virale à l'origine d'une mort subite ou d'une insuffisance cardiaque congestive (6, 35, 49).

L'histopathologie révèle de la nécrose et des hémorragies au niveau du cerveau, du foie, des poumons, des reins, des tissus lymphoïdes et de la muqueuse gastro-intestinale. Ces lésions peuvent être accompagnées de l'observation d'inclusions intranucléaires dans l'endothélium vasculaire, le cœur, les poumons, le foie, les reins, le cortex surrénalien et le tractus gastro-intestinal (46, 47).

La détection du virus au laboratoire peut se faire par ELISA (fèces), test d'hémagglutination (fèces), PCR (fèces, tissus), microscopie électronique fécale (fèces), isolation du virus (fèces, tissus) (35, 45).

b. Virus minute canin

Le parvovirus canin de type 1 (CPV-1) ou virus minute canin est répandu dans la population canine mais son expression clinique est souvent limitée aux chiots âgés de moins de trois semaines. Il peut notamment être à l'origine d'une entérite, une pneumonie, une myocardite et une lymphadénite chez les chiots entre 5 et 21 jours de vie (11, 46).

Les symptômes associés au virus minute canin (CPV-1) chez le chiot peuvent être bénins ou s'aggraver. Les signes cliniques peuvent ainsi inclure diarrhées, vomissements, incapacité à téter, dyspnée, pleurs constants voire mort subite (11, 12, 35, 45).

A l'autopsie, le CPV-1 peut entrainer l'observation de lésions macroscopiques telles que (45, 46, 50–52):

- Bronchite et pneumonie interstitielle : lésions de consolidation sur les lobes apicaux et cardiaques des poumons et zones diffuses de consolidation pneumonique, atélectasie
- Lymphadénite : nœuds lymphatiques (surtout bronchiques et médiastinaux) hypertrophiés +/- mous
- Entérite : taches fécales sur la queue et les poils autour de l'anus, contenu de l'intestin grêle liquide, contenu du colon liquide à pâteux, mou et pâle à jaune vif
- Myocardite : larges stries brunes à grises pâles et zones irrégulières profondes dans le myocarde
- Hyperhémie hépatique
- Œdème et atrophie thymique

A l'histopathologie, le CPV-1 est à l'origine de lésions microscopiques telles que (45, 46, 50–52) :

- Entérite : villosités œdémateuses avec cellules épithéliales au cytoplasme vacuolé et contenant des corps d'inclusion intranucléaires éosinophiles ou amphophiles (surtout extrémités des villosités du duodénum et jéjunum), hyperplasie épithéliale des cryptes, nécrose minime des cellules épithéliales des cryptes (ne touchant que quelques cellules situées ensemble)
- Déplétion et/ou nécrose modérée(s) à marquée(s) des cellules lymphoïdes des plaques de Peyer et du thymus

- Bronchite / pneumonie interstitielle : poumons avec corps d'inclusion (en particulier dans l'épithélium bronchique), œdème pulmonaire et cellules mononuclées dans les alvéoles et septa interalvéolaires élargis
- Myocardite : zones minéralisées focales à diffuses de nécrose du myocarde, inclusions intranucléaires amphophiles dans les myocytes cardiaques, œdème interstitiel, modifications graisseuses focales, foyer important de cellules inflammatoires mononuclées
- Foie congestionné avec dégénérescence des hépatocytes et modifications graisseuses

Le CPV-1 ne réagira de manière croisée avec aucune des méthodes de détection sérologique ou fécale du CPV-2. La microscopie immuno-électronique est nécessaire pour distinguer le CPV-1 du CPV-2 (11, 35, 45).

c. Herpès virus canin type 1

L'herpès virus canin de type 1 (CHV-1) peut infecter les chiots pendant la gestation et après la mise-bas de telle façon qu'on considère que la période à risque dure 6 semaines comprenant les 3 semaines précédant la mise-bas et 3 semaines après la mise-bas (11, 12).

L'infection de la chienne par le CHV-1 pendant sa gestation peut entrainer une résorption fœtale, une momification fœtale, un avortement, un travail prématuré et / ou la naissance de chiots mort-nés, faibles ou d'avortons (12).

Le CHV-1 a été admis comme étant l'une des infections virales les plus virulentes chez les chiots nouveau-nés. En effet, les chiots développent une maladie systémique généralement mortelle entre 1 et 3 semaines d'âge (6). Le taux de mortalité peut être élevé et même atteindre les 100% de la portée (53, 54). La résistance à la maladie systémique est liée à l'âge et est considérée comme directement corrélée au système de thermorégulation du chiot.

Les signes cliniques se déclarent la plupart du temps chez les chiots infectés d'âge inférieur à trois semaines. Ils incluent syndrome respiratoire (écoulements nasal séreux à hémorragique, éternuements, dyspnée), anorexie, perte d'intérêt pour l'allaitement, pleurs constants / plaintes douloureuses et continuelles, douleurs abdominales, ballonnements, diarrhées (selles molles grises à jaunâtres +/- liquides), salivation / nausées, vomissements, pétéchies sur les muqueuses, hypothermie, faiblesse, léthargie, incoordination des mouvements, tremblements, raideur, pédalage, opisthotonos (encéphalomyélite). Suite à une défaillance multiviscérale, la mort suit souvent ces signes cliniques dans les 4 à 48 heures. Cependant, il arrive que certains chiots meurent subitement sans avoir présenté de symptômes perceptibles (11, 12, 45, 54).

Les lésions macroscopiques liées au CHV-1 observables à l'autopsie chez le nouveau-né sont (45, 46, 54) :
- Chiot d'aspect général souvent normal +/- maigre
- Hémorragies pétéchiales et ecchymotiques multifocales diffuses de plusieurs organes (en particulier des reins, du foie, des poumons, de la rate et de l'intestin grêle).
  → *Caractéristiques flagrantes du rein* : marbrure et apparence hétérogène des reins due à une vascularite aiguë nécrosante avec des hémorragies secondaires sous-capsulaires pétéchiales à ecchymotiques multifocales. Sur la surface de coupe, les lésions rénales sont constituées d'hémorragies en forme de coin rayonnant vers l'extérieur à partir du bassinet du rein.
- Décoloration grise de divers organes parenchymateux (en particulier des reins, du foie et des poumons)
- Augmentation généralisée du volume des organes

- Lymphadénomégalie généralisée
- Poumons non effondrés, généralement fermes, œdémateux avec une hyperhémie prononcée et des hémorragies pétéchiales à ecchymotiques sur toute la surface (sous forme de zones focalisées grisâtres et rougeâtres)
- Liquide séro-hémorragique dans les cavités thoraciques et abdominales
- Signes de méningo-encéphalite hémorragique diffuse
- Lésions rétiniennes

L'histopathologie sur des chiots atteints par le CHV-1 peut révéler des lésions microscopiques telles que (45, 46, 54) :

- Foyers disséminés de nécrose péri-vasculaires avec hémorragies périphériques (nécrose de coagulation avec perte des structures du parenchyme) dans les reins, les poumons, le foie, la rate, l'intestin grêle et le cerveau
- Infiltration légère par des cellules mononuclées dans les poumons, le foie, les reins, la rate, l'intestin grêle et le cerveau (les réactions inflammatoires dans les zones nécrotiques sont cependant généralement rares)
- Hyperplasie réactive des éléments phagocytes mononucléés des ganglions lymphatiques et de la rate
- Corps d'inclusion éosinophiles à amphophiles intranucléaires viraux dans les cellules en périphérie des foyers nécrotiques (surtout dans les reins, épithélium nasal, foie et poumons) (= valeur diagnostique)
- Néphrose sévère : nécrose épithéliale tubulaire rénale proximale et apoptose épithéliale pelvienne rénale avec noyaux vésiculaires enflés
- Congestion et inflammation hépatique sévère diffuse avec hépatopathie vacuolaire : infiltration neutrophilique, histiocytaire et lymphocytaire avec apoptose
- Pneumonie broncho-interstitielle aiguë sévère nécrosante avec œdème pulmonaire et hémorragie : hémorragie bronchiolaire terminale et œdème avec accumulation de fibrine, infiltration de macrophages, nécrose et perturbation alvéolaire
- Lympholyse thymique, des nœuds lymphatiques et splénique : lympholyse corticale diffuse sévère avec congestion des sinus
- Lésions du système nerveux central : ganglionévrite, méningo-encéphalite non suppuratives. Les lésions parenchymateuses se trouvent principalement dans le tronc cérébral et le cervelet et sont multifocales, granulomateuses et caractérisées par une prolifération cellulaire péricapillaire accrue. Les dysplasies cérébelleuses et rétiniennes sont fréquentes.

L'ADN viral de CHV-1 peut être détecté au laboratoire par des techniques immunologiques, par isolement du virus, par microscopie électronique et par PCR (sang total) (35, 45).

d. Adénovirus canin type 1

L'adénovirus canin type 1 (CAV-1) ou virus de l'hépatite de Rubarth est à l'origine d'une maladie nommée l'hépatite canine infectieuse. Cette infection est la plupart du temps asymptomatique et non mortelle néanmoins les chiots sont plus susceptibles d'en mourir que les chiens plus âgés.

Les chiots atteints par le virus de l'hépatite de Rubarth présentent une maladie multisystémique courte avec une dégradation rapide. Les signes cliniques sont généralement peu spécifiques et incluent hyperthermie, léthargie, faiblesse, gêne abdominale, amygdalite et pharyngite, polyadénomégalie (surtout nœuds lymphatiques rétro-pharyngés et pré-

scapulaires), réticence à l'allaitement, vomissements, diarrhées, uvéite antérieure, œdème cornéen (« kératite bleue » ou « œil bleu »), pétéchies et ecchymoses (secondaire à l'insuffisance hépatique), ictère (rare), troubles neurologiques (rares), complication de néphrite chronique. Ces signes peuvent très rapidement conduire au coma voire à la mort (parfois quelques heures) (6, 11, 35, 45, 53).

L'autopsie d'un chiot atteint par le CAV-1 révèle une atteinte multisystémique avec (45, 46, 53, 55) :

- Foie modérément hypertrophié, friable
- Exsudats fibrineux et marbrures attachés à la capsule hépatique +/- paroi vésicule biliaire œdémateuse, épaissie et hémorragique (= lésions hépatiques pathognomoniques)
- Hyperémies et hémorragies pétéchiales à ecchymotiques des muqueuses et séreuses de plusieurs organes (poumons avec quelques grandes zones hémorragiques, thymus avec hémorragies pétéchiales plus petites, tractus intestinal pouvant contenir un liquide sanguin etc.)
- Œdèmes de plusieurs systèmes d'organes (foie, reins, nœuds lymphatiques, thymus, séreuse gastrique, pancréas, tissus sous-cutanés)
- Foyers blanc-gris (environ 1 mm de diamètre) de nécrose miliaire, répartis de façon aléatoire
- Excès de liquide séreux ou séro-hémorragique dans les cavités abdominales, thoraciques et péricardiques → péritonite fibrineuse
- Exsudats fibrineux à la surface des viscères abdominaux
- Adhésion entre les viscères et la paroi abdominale
- Splénomégalie légère
- Nœuds lymphatiques (surtout mésentériques) élargis, rouges, œdémateux
- Amygdales élargies, rouges
- Méninges très inflammatoires, cerveau avec de multiples hémorragies pétéchiales ou des zones de décoloration grise

Les résultats d'histopathologie sont variables et dépendent de l'évolution et de la durée de l'infection. En effet, les chiots sensibles ont tendance à mourir rapidement de cette infection et peuvent alors ne présenter que des foyers éparpillés de nécrose hépatocellulaire.

Les lésions microscopiques observables à l'histopathologie sont (45, 46, 53, 55) :

- Nécrose hépatique : foyers de nécrose hépatocellulaire (distribution périacineuse surtout), cytoplasme des cellules hépatiques nettement éosinophiles, séparation des cellules individuelles, dégénérescence des noyaux, sinusoïdes hépatiques engorgés de sang et dépôts importants d'hémosidérine dans le cytoplasme des cellules de Kupffer
- Corps d'inclusions intranucléaires viraux éosinophiles à amphophiles dans les hépatocytes, l'endothélium vasculaire et les cellules de Kupffer (parfois dans les cellules endothéliales des vaisseaux méningés, la cornée, les glomérules rénaux et les amygdales)
- Péritonite fibrineuse : importants dépôts fibrineux éosinophiles de couleur vive sur les surfaces séreuses du foie, de la rate, de l'omentum et présence de nombreux macrophages péritonéaux, dégénérescence / desquamation des cellules mésothéliales recouvrant les organes abdominaux
- Paroi de la vésicule biliaire épaissie par un œdème, présentant quelques macrophages
- Nécrose omentum : cellules mésothéliales et cellules adipeuses détruites, nombreux macrophages péritonéaux

- Nécrose des nœuds lymphatiques (mésentériques surtout) : lésions focales de nécrose dans la médulla avec destruction des sinusoïdes médullaires, prolifération des cellules réticulaires sinusoïdales et erythrophagocytose marquée
- SNC (thalamus +/- pons et médulla) : vascularite nécrotique (gonflement et nécrose de leur paroi, perte de l'endothélium et oblitération de la lumière du vaisseau) avec hémorragie périvasculaire
- Hémorragie pulmonaire : capillaires pulmonaires engorgés de sang, et sur certaines zones hémorragiques marquées dans les espaces alvéolaires ; beaucoup de macrophages alvéolaires gonflés dans les alvéoles, et le cytoplasme de nombreuses de ces cellules avec globules rouges phagocytées et granules d'hémosidérine
- Engorgement vasculaire généralisé et quelques foyers d'hémorragies dans d'autres organes (rate, reins, cerveau, métaphyse des os longs)

Le diagnostic du CAV-1 est important pour ne pas le confondre avec le CHV-1 multisystémique. La détection du CAV-1 peut se faire au laboratoire par isolement du virus (fèces, prélèvements oraux-pharyngés), sérologie ou PCR (35, 45).

e. Virus de la maladie de Carré

Le virus de la maladie de Carré (Canine Distemper Virus ou CDV) est à l'origine d'une maladie virale multisystémique affectant surtout les chiots entre 3 et 6 mois lors de la diminution des anticorps d'origine maternelle (45).

Cependant, des avortements, de la mortinatalité et des naissances de chiots faibles peuvent avoir lieu lors d'infection par le CDV. De plus, les chiots âgés de moins de 1 semaine atteints par le virus de la maladie de Carré peuvent développer une cardiomyopathie ainsi qu'une insuffisance cardiaque moins de 3 semaines après l'infection (11).

2. Maladies gastro-intestinales

a. Bactériennes

La fragilité du système digestif du chiot nouveau-né le rend vulnérable à son régime alimentaire, à l'environnement ou à des agents pathogènes. En effet, l'acidité gastrique étant plus faible chez les nouveau-nés, les moyens de défenses sont diminués et les bactéries survivent plus facilement dans le tube digestif rendant alors les chiots plus sensibles aux infections gastro-intestinales.

Les signes cliniques non spécifiques des infections bactériennes gastro-intestinales incluent diarrhées, vomissements, pleurs, inappétence, ballonnements, déshydratation, abattement. La diarrhée est le symptôme le plus fréquent, pouvant provenir du petit intestin, du gros intestin ou être diffuse. Cependant, la diarrhée n'est pas forcément évidente car il est possible que la mère ait retiré toutes ses traces en léchant son chiot. Certains chiots peuvent de plus présenter de l'hématémèse, du méléna ou de l'hématochézie mais la présence de sang n'est pas pathognomonique d'une infection bactérienne (possibles corps étrangers gastro-intestinaux, gastro-entérite hémorragique etc.). La complication principale est la septicémie (translocation bactérienne).

Parmi les agents infectieux rencontrés dans le tractus gastro-intestinal des chiots nouveau-nés, les plus fréquents sont *Escherichia coli*, *Streptococcus spp*., *Clostridium perfringens* et *Campylobacter spp* (11, 12).

b. Par hypothermie

Si un chiot présente une température corporelle inférieure à 34,5°C, un iléus se développe diminuant alors sa capacité à téter et augmentant les risques d'aspiration et de pneumonie (11).

3. Maladies respiratoires

a. Bordetellose à *Bordetella bronchiseptica*

Bordetella bronchiseptica est une bactérie aérobie gram négative pouvant résider dans les voies respiratoires de chiens en bonne santé et capables de reconnaître, se lier puis coloniser les cellules de l'épithélium respiratoire cilié, éviter l'élimination par le système immunitaire et ensuite causer des lésions tissulaires (35, 45).

Cette bactérie est capable de provoquer une maladie seule, bien qu'elle soit souvent en co-infection avec des agents viraux.

En outre, la clairance mucociliaire étant modifiée par les lésions de l'épithélium respiratoire faites par *B. bronchiseptica*, les surinfections par des bactéries commensales (*Streptococcus spp.*, *Mycoplasma spp.*, *Pasteurella spp.*, *Pseudomonas spp.*, bactéries coliformes) sont fréquentes et susceptibles d'aggraver la maladie et le pronostic (11).

Les signes cliniques communs lors d'une infection à *Bordetella bronchiseptica* non compliquée sont une toux sévère (pouvant être déclenchée à la palpation trachéale ou laryngée), des éternuements, une conjonctivite et des écoulements oculaires et nasaux séreux à mucopurulents.

L'infection peut se compliquer en bronchite, bronchiolite, pneumonie ou bronchopneumonie et les chiots peuvent alors exprimer de la fièvre, une léthargie, une anorexie, une tachypnée voire de la dyspnée, une toux productive et des écoulements oculaires et nasaux mucopurulents. L'auscultation thoracique révèle alors une augmentation des bruits pulmonaires et/ou provenant des voies respiratoires supérieures (11, 35, 45).

Les lésions macroscopiques chez les chiens atteints par *Bordetella bronchiseptica* sans complications sont généralement minimes. Une accumulation d'exsudat mucopurulent dans les voies respiratoires peut être observée.

Les lésions microscopiques observées à l'histopathologie sont une réponse inflammatoire suppurée limitée la plupart du temps aux parties ciliées des voies respiratoires. Les cils sont majoritairement intacts, mais une nécrose épithéliale bronchique régionale peut être constatée. Une hyperplasie lymphoïde légère peut être présente. Selon le stade et la gravité de l'infection, des agrégats de bactéries peuvent être observés en association avec les cils (11, 35, 45).

Le diagnostic de *Bordetella bronchiseptica* peut se faire par culture bactérienne aérobie (par exemple gélose MacConkey et gélose au sang), par PCR ou sérologie (35, 45).

b. Adénovirus canin type 2

L'adénovirus canin de type 2 (CAV-2) ne se limite pas aux voies respiratoires supérieures mais peut infecter notamment les cellules muqueuses de la trachée et des bronches, les cellules épithéliales bronchiolaires non ciliées, les pneumocytes de type II et les nœuds lymphatiques bronchiques et rétropharyngés (35, 45, 46).

L'infection par le CAV-2 peut être à l'origine d'une bronchite, une bronchiolite, une pneumonie interstitielle, une nécrose des cornets nasaux et des amygdales (11). Ainsi, les signes cliniques pouvant être observés sont notamment une légère fièvre, des écoulements oculaires et nasaux, une toux, une prise de poids insuffisante.

Bien que l'infection soit souvent cliniquement inapparente ou mineure chez les chiens, des cas de mortalité associés à une pneumonie grave ont été rapportés chez des chiots de moins de 4 semaines (45).

En outre, l'infection par le CAV-2 peut être compliquée d'une infection bactérienne secondaire ou de co-infections avec d'autres virus (46).

Les lésions pulmonaires débutent par une pneumonie broncho-interstitielle, avec nécrose et exfoliation de l'épithélium bronchiolaire et alvéolaire ainsi qu'un œdème, puis se poursuivent quelques jours plus tard par une prolifération de pneumocytes de type II, une légère infiltration de neutrophiles et de lymphocytes dans l'interstice alvéolaire et une bronchite et bronchiolite hyperplasiques.

De grandes inclusions virales intranucléaires basophiles sont généralement observées dans les cellules bronchiolaires et alvéolaires (35, 45, 46).

c. Syndrome de détresse respiratoire aigu ou hypoxie

Le syndrome de détresse respiratoire aigu (ARDS) est défini en médecine vétérinaire comme une « insuffisance respiratoire aiguë fulminante entraînant une lésion pulmonaire diffuse résultant de diverses causes » (45).

Cet ARDS ou hypoxie correspond à un défaut d'oxygénation des chiots pouvant se produire suite à un désengrènement placentaire, toute forme d'obstruction, dystocie ou part languissant (atonie utérine), procédures obstétricales (césarienne, anesthésie), aspiration du liquide amniotique ou de méconium, prématurité (défaut de surfactant pulmonaire), manque de stimulation thoracique et cutané à la naissance, atélectasie, pneumonie, hémorragie pulmonaire (traumatismes, coagulopathies), traumatismes, anémie, septicémie, coagulation intravasculaire disséminée etc. (11, 26, 45).

Ainsi la cause principale de plus de 60% des pertes chez les chiots est l'hypoxie (26).

Les critères de diagnostic du syndrome de détresse respiratoire aigu vétérinaire sont (45) :

1. Tachypnée d'apparition aiguë (< 72 heures) et respiration difficile au repos
2. Présence de facteurs de risque connus
3. Preuve de fuite capillaire pulmonaire sans augmentation de la pression capillaire pulmonaire
4. Preuve d'échanges gazeux inefficaces
5. Preuve d'inflammation pulmonaire diffuse

Les chiots atteints par ce syndrome pourront exprimer une insuffisance respiratoire sévère et mortelle (tachypnée / polypnée, dyspnée, respiration bruyante et détresse respiratoire en phase terminale, cyanose), une bradycardie, des vocalisations aiguës, une hypoxémie artérielle réfractaire sévère qui peut progresser vers une défaillance multisystémique extrapulmonaire. Les chiots atteints peuvent décéder rapidement (en quelques heures) après l'apparition des symptômes ou même être retrouvés morts. En effet les chiots vont soit mourir de la cause primaire de l'ARDS, soit de la perte progressive de la fonction respiratoire (11, 26, 45).

A l'autopsie, il est possible d'apercevoir un collapsus important à complet ainsi qu'une couleur rouge violacée de tous les lobes des poumons (56).

Une étude de Syrjä *et al* (57) sur les lésions microscopiques observées à l'histopathologie lors d'ARDS chez des dalmatiens a révélé un pattern lésionnel multifocal péribronchiolaire et subpleural ou coalescent. En outre, cette dernière a aussi mis en évidence des lésions au niveau des :

- Bronchioles : hyperplasie épithéliale sévère, dysplasie basale et métaplasie squameuse
- Parois alvéolaires : prolifération de pneumocytes atypiques de type II et de cellules épithéliales bronchiolaires, fibrose multifocale, foyers myofibroblastiques, inflammation lymphohistiocytaire
- Espace alvéolaire : membranes multifocales hyalines éosinophiles, emphysème, changement de structure alvéolaire
- Interstitium : non affecté ou inflammation interstitielle lymphohistiocytaire modérée.

4. Omphalite / omphalophlébite

Les inflammations et infections de l'ombilic et de la veine ombilicale apparaissent lors d'une contamination bactérienne de la zone rapidement après la mise bas. L'infection peut ensuite se propager le long de l'artère ombilicale, des veines ombilicales, des vaisseaux et du système lymphatique de la paroi abdominale, ainsi que par propagation directe dans les zones adjacentes. Ainsi, l'omphalite se complique souvent par le développement d'abcès hépatiques (drainage des veines ombilicales dans le foie) et/ou d'abcès ombilicaux, d'une polyarthrite suppurée, d'une pneumonie, d'une péritonite, d'un sepsis et peut amener à une mort rapide du nouveau-né.

Les sepsis ont souvent pour cause initiale une infection ombilicale c'est pourquoi il est indispensable de demander aux propriétaires si les cordons ont été désinfectés à la naissance (11, 12, 45, 46, 58).

En médecine humaine, les signes locaux d'omphalite incluent des écoulements purulents ou malodorants de l'ombilic, un érythème péri-ombilical, un œdème, un gonflement, une sensibilité de la zone. Ces derniers peuvent être complétés par des signes systémiques tels que fièvre ou hypothermie, température instable, ictère, tachycardie, hypotension, temps de remplissage capillaire augmenté, tachypnée, signes de détresse respiratoire ou d'apnée, distension abdominale avec bruits intestinaux absent +/- irritabilité, léthargie, mauvaise succion, hypotonie ou hypertonie (58).

A l'autopsie, d'après la littérature humaine, il est possible d'observer des lésions directement au niveau de l'ombilic avec de la rougeur, de l'humidité, un gonflement et une exsudation de liquide. Mais il est aussi possible d'observer des lésions d'abcès ombilicaux / de la paroi abdominale mais aussi des abcès hépatiques, des embolies septiques, une thrombose de la veine porte, une polyarthrite suppurée, une péritonite, un abcès intraabdominal, des adhérences et une hernie ombilicale (58).

5. Sepsis / septicémie

D'après le troisième consensus international sur les définitions du sepsis et du choc septique par la *Society of Critical Care Medicine* et la *European Society of Intensive Care Medicine*, le sepsis est défini comme « un dysfonctionnement organique mettant en jeu le pronostic vital et provoqué par une réponse dérégulée de l'hôte à l'infection » et le choc septique comme « un sous-ensemble du sepsis dans lequel des anomalies circulatoires, cellulaires et métaboliques particulièrement importantes sont associées à un risque de mortalité plus grand qu'avec la septicémie seule » (59).

En médecine humaine, il a été montré que les critères utilisés chez l'adulte pour détecter un sepsis ne permettent pas de distinguer de manière sensible un sepsis néonatal, du fait des interactions hôte-pathogène spécifiques à l'âge (60). Aujourd'hui, aucune définition consensuelle du sepsis néonatal n'a été rédigée (61).

De par la fragilité de leur système immunitaire à la naissance, les chiots sont susceptibles d'être infectés par des bactéries commensales. Ainsi, à la faveur d'une immunodépression néonatale (défaut d'ingestion de colostrum), d'un syndrome du lait toxique, d'une infection maternelle (vaginite, mammite, métrite, pyodermite, infections bucco-dentaires), d'une omphalite et/ou d'autres infections telles qu'une blessure de la peau, une infection de l'appareil respiratoire ou gastro-intestinale, les chiots peuvent développer un sepsis néonatal. En effet, c'est lorsqu'une infection bactérienne l'emporte sur le système immunitaire du chiot que le sepsis se développe.

Par conséquent, au cours des trois premières semaines de vie des chiots, le sepsis est considéré comme une cause majeure de mortalité. Les chiots les plus à risque de la contracter ont moins d'une semaine.

Les signes cliniques, si présents, sont parfois difficiles à détecter et non spécifiques. Ces derniers incluent notamment léthargie / abattement / inactivité, anorexie / réticence à allaiter / perte du réflexe de succion, déshydratation, pleurs, distension (aérophagie) et douleurs abdominales, diarrhées, absence de prise de poids / retard de croissance, hypothermie ou fièvre, hypoglycémie, tachycardie, tachypnée voire détresse respiratoire, extrémités froides, décoloration (coloration rouge foncée) et nécrose des extrémités (extrémités des oreilles, pattes, queue), muqueuses et peau abdominale hyperémiées (rouges foncées à violacées), dermatite, conjonctivite, hématurie, rigidité, dyspnée, convulsions, ictère, souffle cardiaque.

Cependant, cette maladie évolue souvent tellement vite chez les nouveau-nés qu'elle peut être difficilement détectable et entrainer une mort subite sans signes cliniques visibles. Ainsi, le diagnostic de sepsis chez les nouveau-nés est souvent réalisé *post-mortem*.

Les lésions macroscopiques et microscopiques, observées respectivement à l'autopsie et à l'histopathologie, ne sont généralement pas caractéristiques du sepsis et sont donc parfois peu utiles dans la réalisation du diagnostic. En effet, le sepsis n'est pas une maladie spécifique mais une entité clinique représentant la réponse de l'individu à une inflammation systémique provoquée par un agent pathogène. L'anomalie pathologique principale correspondra souvent au foyer de l'infection (6, 11, 12, 24, 26, 45, 46).

Ainsi à l'autopsie, les lésions observées ne sont généralement pas spécifiques et dépendent notamment de la cause du sepsis. On peut notamment observer des signes d'inflammation, des hémorragies sur la peau, les surfaces cutanéomuqueuses et les membranes séreuses, ou dans les organes parenchymateux. Les lésions observables en humaine par organe sont (62) :

- Poumons : couleur rouge bleutée sombre, poids augmenté en raison de l'œdème pulmonaire / congestion / piégeage pulmonaire des cellules inflammatoires, surfaces coupées des poumons mouillées en raison de l'œdème, pétéchies subpleurales, hémorragies parenchymateuses pulmonaires, atélectasie pulmonaire
- Cœur : hémorragies sous-épicardiques (irrégulièrement réparties et allant de minuscules taches à des zones hémorragiques plus confluentes), lésions myocardiques (nécrose circonscrite, thrombus muraux et hémorragies circonscrites) +/- visibles, dilatation du ventricule gauche (sommet du cœur paraissant arrondi et paroi ventriculaire avec aspect flasque)

- Foie : foie agrandi avec une capsule de Glisson sous tension et des bords arrondis, poids du foie augmenté en raison de l'accumulation de leucocytes et d'un œdème interstitiel, hémorragies à la coupe, abcès hépatique
- Rate : rate hypertrophiée et gonflée, capsule d'apparence tendue et facilement déchirée accidentellement lors de l'éviscération, surface coupée présentant un parenchyme doux et hyperémié d'apparence gris rougeâtre (parfois brun boueux), possible thrombophlébite septique (entrainant abcès du foie à pyélophlébite), consistance souple et coulante de la pulpe splénique à la coupe
- Reins : gonflement bilatéral avec capsules tendues et médulla prononcée / rouge foncée (congestionnée) qui contraste avec la pâleur du cortex, abcès septico-pyohémiques (généralement bilatéraux et localisés principalement dans le cortex rénal), pétéchies des séreuses et/ou de la capsule rénale
- Cerveau : hémorragies irrégulièrement réparties et arrondies ou coniques, abcès septico-pyohémiques
- Tractus gastro-intestinal : hémorragies pétéchiales sous-séreuses, érosions, ulcères aigus, entérocolite septique (modifications nécrotiques et ulcéreuses de la muqueuse gastro-intestinale), colite pseudomembraneuse (apparence grossière de pseudomembranes entourées de zones hémorragiques dans la muqueuse colique)
- Peau : saignements circonscrits de la peau (parfois pattern pétéchial discret, parfois hémorragies étendues et confluentes), décoloration et nécrose des extrémités
- Autres : épanchement thoracique et/ou abdominal, péritonite, lésions d'omphalite, etc.

Le diagnostic à l'histopathologie dépend notamment du pathogène impliqué et peut inclure en humaine l'observation de lésions diverses et variées telles que (62) :

- Poumons : forte agrégation plaquettaire avec des dépôts de fibrine dans les vaisseaux pulmonaires, micro-thromboses, mégacaryocytes dans le système vasculaire pulmonaire, congestion vasculaire, foyers hémorragiques plus circonscrits situés dans les espaces alvéolaires, œdème pulmonaire et dépôts de fibrine intra-alvéolaires, sécrétion de surfactant altérée, coexistence de congestion et de collapsus alvéolaire (« atélectasie congestive »), piégeage pulmonaire de granulocytes polymorphonucléaires (appelé « collage de leucocytes ») se traduisant par un engorgement vasculaire et une leucostase étendue (le plus souvent en l'absence totale de réaction inflammatoire interstitielle ou intra-alvéolaire), abcès septico-pyohémiques, (broncho)pneumonie
- Cœur : dépôts de fibrine microcirculatoires, bandes d'hypercontraction et cardiomyocytes allongés et ondulés, souvent séparés par un œdème interstitiel marqué et présentant parfois un arrangement en forme de vague, myocardite interstitielle, abcès septico-pyohémiques (régions sous-endocardiques du ventricule droit +++), endocardite infectieuse
- Foie : leucostase des neutrophiles dans les sinusoïdes hépatiques, formation d'agrégations intrasinusoïdales de fibrine, hémorragies intra-parenchymateuses, élargissement des espaces de Disse avec gonflement des cellules de Kupffer, cholestase (sans obstruction extrahépatique démontrable, fréquente dans le foie septique), nécrose hépatique multifocale.
- Rate : nombre accru de neutrophiles et de macrophages, abcès septico-pyohémiques
- Reins : microthrombi dans les capillaires glomérulaires, accumulation intravasculaire de cellules sanguines et de moelle osseuse dans les vasa recta de la médullaire rénale, nécrose rénale corticale ou tubulaire (tubules dilatés avec endothélium basophile et vacuolaire aplati), infarctus rénaux aigus
- Cerveau : encéphalopathie septique (infarctus cérébraux, purpura cérébral et multiples petites hémorragies, micro-abcès septico-pyohémiques, prolifération d'astrocytes et de microglie dans le cortex cérébral, myélinolyse centrale en pontine)

- Tractus digestif : thrombi de fibrine (vaisseaux de la muqueuse et sous-muqueuse intestinale), colite pseudo-membraneuse (cryptes du côlon partiellement ou totalement perturbées, révélant une expansion par le mucus et les neutrophiles ; érosions muqueuses recouvertes de pseudomembranes constituées de fibrine, de granulocytes et de mucus)
- Autres : augmentation du nombre moyen de neutrophiles polymorphonucléaires, de monocytes et de macrophages activés dans les ganglions lymphatiques régionaux situés à proximité d'un foyer septique, embolies bactériennes dans plusieurs organes, hyperémie multi-organique, pétéchies sur tous les organes, congestion généralisée etc.

Les résultats de bactériologie sur des tissus frais met généralement en évidence, au sein d'une culture pure, une espèce bactérienne dominante en grande quantité.

Les agents pathogènes pouvant être à l'origine d'un sepsis sont divers et variés. Ils comprennent notamment des bactéries appartenant à la famille des Enterobacteriaceae telles que *E. coli*, *Klebsiella spp*., *Proteus spp*., d'autres bactéries Gram négatif telles que *Pseudomonas spp*., des bactéries Gram positif tels que les β-streptocoques (généralement les groupes G ou B), *Staphylococcus spp*. (6, 11, 12, 24, 26, 45, 46).

DEUXIÈME PARTIE : étude expérimentale

I. Matériels et méthodes

1. Les animaux

La collecte des données a eu lieu dans un élevage canin français multiracial en 2012 et en 2013. Le taux de mortalité néonatale était d'environ 20%.

Les animaux appartenant à cet élevage ont tous été soumis aux mêmes conditions en termes de mode de fonctionnement, de logement, d'hygiène (protocole de nettoyage / désinfection des bâtiments), de prophylaxie (vaccination, antiparasitaire interne), d'alimentation et de rationnement.

Les chiennes étaient toutes vaccinées contre la maladie de Carré, l'hépatite de Rubarth, la Parvovirose et la toux de chenil (*Parainfluenza canin*). Chaque chienne était installée en maternité depuis sept jours avant le terme jusqu'à la fin de la lactation, dans un box individuel avec un sol en béton et des murs en PVC. Durant cet intervalle de temps, les mères ont toutes été nourries *ad libitum* avec une alimentation sèche pour chiots en croissance (Starter, Royal Canin, Aimargues, France) et sont restées avec les chiots qui pouvaient téter librement les mamelles. Les chiots nécessitant une supplémentation lactée ont été nourri, à l'aide d'une sonde d'alimentation, avec du lait maternisé pour chiot (Baby dog milk®, Royal Canin) enrichi en matières grasses et en glucides. L'identification des nouveau-nés au sein d'une même portée a été permise dès la naissance grâce à des colliers en laine de couleur différente pour chaque chiot. Ainsi, pour chaque année, chaque portée a été associée à un chiffre dans l'ordre chronologique (toutes races confondues) et chaque chiot préalablement lié à une couleur de collier a été associé à une lettre suivant l'ordre alphabétique. Par exemple en 2013, les 6 chiots issus de la 12ème portée de l'année ont été nommés 12A (collier rouge), 12B (collier jaune), 12C (collier bleu), 12D (collier violet), 12E (collier orange), 12F (collier blanc-vert).

Une température suffisante de 28-31°C était assurée au niveau des nouveau-nés grâce à un sol chauffant, enrichi d'une lampe chauffante à infrarouges les 3-5 jours après leur naissance. Le protocole de nettoyage / désinfection de la maternité débutait par le récurage des déjections puis continuait par le lavage au détergent dilué avec un balai brosse et le rinçage à l'eau clair pour finir avec la pulvérisation d'une solution javellisée. Une fois le box sec, la mère et sa portée, préalablement sorties, étaient replacées dans leur box.

Des informations ont été récoltées sur tous les chiots nés dans cet élevage pendant la période de l'étude en 2012 et 2013, qu'ils décèdent ou survivent. Cependant, notre étude portant sur les nouveau-nés morts après la naissance entre 0 et 21 jours (mort-nés exclus), nous nous sommes intéressés uniquement aux chiots appartenant à cette catégorie. Les données sur les chiots vivants jusqu'à 21 jours, mort-nés ou décédés après 21 jours n'ont donc pas été exploitées.

Ainsi, notre étude inclut 112 chiots morts durant les trois premières semaines de vie issus de 55 portées différentes et nés de 54 chiennes différentes (une même chienne ayant mis bas en 2012 et en 2013) de 13 races différentes. Étant à l'origine de deux portées bien distinctes et espacées d'environ 1 an et demi (anamnèse et commémoratifs différents), nous avons considéré la chienne ayant mis bas en 2012 et en 2013 comme deux chiennes différentes dans la suite de notre étude. Le nombre de mère est donc considéré comme étant 55.

Les races d'appartenances de ces chiots ont été classées en plusieurs formats :

- Les races S correspondent aux races dont le poids adulte est inférieur à 15 kg : Bichon frisé, Bichon maltais, Caniche, Lhassa apso, Shih-tzu, Spitz, White Highland White Terrier (WHWT), Yorkshire terrier
- Les races M correspondent aux races dont le poids adulte est compris entre 15 kg et 25 kg : Cocker
- Les races L correspondent aux races dont le poids adulte est supérieur à 25 kg : Berger allemand, Boxer, Golden retriever, Labrador retriever

2. Les examens du chiot

a. Les signes cliniques *ante-mortem*

À chaque nouvelle naissance, le numéro de portée, l'identification de la mère, la race, le sexe des chiots, la date (J0) et l'heure de la mise-bas ont été notées. Les chiots ont été sous surveillance quotidienne depuis leur naissance jusqu'à leur mort, à l'âge maximum de 21 jours dans notre étude.

Des informations telles que le poids à J0 (< 4h après la naissance en 2012 et < 8h après la naissance en 2013) puis à J1, J2, J3, J4, J7, J14 jusqu'à J21 ont été récupérées pour chaque chiot. Les pesées des chiots étaient standardisées car toujours accomplies avec la même balance (Fisher Scientific International Inc., Hampton, NH) présentant une précision en grammes dont la tare était effectuée avant chaque utilisation.

À ces mêmes dates, un examen clinique a été réalisé sur chaque nouveau-né et retranscrit sur une fiche propre à chacun. Les éventuelles anomalies observées, les traitements effectués ou autres remarques ont aussi été relevés individuellement.

Ainsi, les signes cliniques constatés de la naissance au décès ont été notés individuellement pour les 112 chiots. Afin de ne pas biaiser les résultats avec des symptômes trop anciens, nous avons considéré pour notre étude uniquement les signes cliniques *ante-mortem* présents au plus tard la veille de la mort.

Les pesées ont permis de décrire parmi les signes cliniques avant la mort la présence d'un petit poids de naissance et d'un taux de croissance entre 0 et 2 jours d'âge ≤ -4% (définissant les chiots en déficit de prise colostrale (25)). Ces deux outils permettent d'identifier les chiots à risque augmenté de mortalité néonatale (pendant les trois premières semaines de vie).

Un chiot est considéré comme ayant un petit poids de naissance lorsque ce dernier appartient au quart des poids les plus petits pour sa race. Les valeurs seuils de petit poids de naissance par race ont été définies dans la littérature (63) (*Tableau 7).*

Le taux de croissance précoce est défini comme tel :

$$\text{Taux de croissance précoce} = \frac{\text{Poids J1} - \text{Poids J0}}{\text{Poids J0}} \times 100$$

Lorsque le poids à J0 n'a pas été mesuré (n = 7, absence de pesée à J0) et que le poids à J2 et J1 a été rapporté, la formule de calcul du taux de croissance précoce utilisée a été :

$$\text{Taux de croissance précoce} = \frac{\text{Poids J2} - \text{Poids J1}}{\text{Poids J1}} \times 100$$

Lorsque qu'une seule pesée du chiot a été effectuée (n = 14), il a été impossible de calculer ce taux.

Tableau 7 : Valeurs seuils de petit poids de naissance par race (définit comme premier quartile des chiots les plus légers pour une race donnée) (63)

Races	Valeurs seuils de petit poids de naissance (grammes)
Yorkshire terrier	120
Spitz	130
Bichon maltais	162
West Highland White Terrier	177
Shih-tzu	158
Bichon frisé	161
Lhassa apso	180
Cocker	270
Golden retriever	350
Labrador retriever	402
Boxer	415
Berger allemand	480

Parmi tous les chiots, nous avons tout d'abord évalué le nombre d'individus présentant ou non des signes cliniques *ante-mortem*.

Ensuite, nous avons classés ces derniers en différents syndromes comme présenté dans le tableau 8 : signes cliniques généraux, gastro-intestinaux, cardio-vasculaires, respiratoires, urinaires, neurologiques, malformations. Les chiots ont été considérés comme asymptomatiques s'ils ne présentaient aucun signe clinique avant la mort.

Les chiots pouvant présenter plusieurs syndromes à la fois, nous avons évalué le nombre de syndromes simultanés par individus.

Tableau 8 : Classement des signes cliniques observés ante-mortem par syndrome

Syndromes	Signes cliniques observés avant la mort
Signes généraux	- Petit poids de naissance - Taux de croissance précoce ≤ -4% - Retard de croissance - Chiot plus petit que les autres de la portée - Hypothermie - Faiblesse - Léthargie - Abattement - Cachexie - Maigreur - Hypoglycémie - Déshydratation - Halètement - Pleurs - Couleur des muqueuses anormale - Abdomen violet / de couleur foncée - Couleur violette de la peau - Anorexie - Absence / (très) faible / lent réflexe de succion - Plaie cutanée

	- Dilatation de l'abdomen - Apparence immature / pelage mal développé - Palpation abdominale anormale - Auscultation thoracique anormale - Cordon ombilical absent ou trop court (trou communiquant directement à la cavité abdominale) - Abdomen « creux » - Odeur anormale
Signes gastro-intestinaux	- Diarrhée - Vomissements
Signes cardio-vasculaires	- Fréquence cardiaque anormale
Signes respiratoires	- Écoulement nasal (sanguinolent, séro-hémorragique, mucopurulent, blanc-jaune, non spécifié) - Murmures / crépitations pulmonaires - Problèmes respiratoires (tachypnée, etc.) - Dyspnée - Fréquence respiratoire anormale
Signes des voies urinaires	- Urine de couleur anormale (avec du sang / marrons-rouges)
Signes neurologiques	- Opistotonos / tension de tout le corps / raide - Paralysie - Symptômes neurologiques (non spécifiés) - Rigidité - Salivation
Malformations	- Fente palatine - Déformation des membres thoraciques - Anormalité du thorax (sur le côté droit, certaines parties des côtes manquantes entrainant une saillie du sac pleural à l'extérieur du thorax pendant la respiration)

Pour chaque chiot, nous avons examiné si les signes cliniques présents pouvaient orienter vers l'origine de la mort (signes cliniques spécifiques) ou non (signes cliniques non spécifiques). Si oui, nous avons recherché une cause expliquant ces signes cliniques.

Les signes cliniques nous ayant permis d'orienter le diagnostic vers un type de pathologie ont été considérés comme des signes spécifiques. Parmi eux, nous avons classé les signes cliniques comme étant d'origine inflammatoire / infectieuse ou non inflammatoire / non infectieuse. Au sein des causes infectieuses ont été distinguées les signes cliniques inflammatoires / infectieux d'origine gastro-intestinale et d'origine respiratoire, les omphalites et les autres origines inflammatoires / infectieuses. Au sein des causes non inflammatoires / infectieuses ont été intégrées les malformations.

Les signes cliniques pouvant être l'expression de diverses maladies ont été classés comme des signes cliniques non spécifiques.

Ainsi, si au moins un signe clinique était spécifique, une orientation vers la cause de la mort a été donnée. En revanche, si tous les signes cliniques étaient non spécifiques, aucune orientation diagnostique n'a pu être effectuée grâce aux signes cliniques (signes cliniques non conclusifs).

b. Les autopsies

Durant l'étude, un passage dans l'élevage était réalisé au moins trois fois par jour (à 8h, 16h, 00h) afin de détecter rapidement (moins de 8h) les chiots décédés et permettre une autopsie *post-mortem* la plus tôt possible.

Les autopsies ont ainsi été réalisées dans les 8h maximum après la mort en suivant les étapes précédemment décrites dans la première partie, partie IV. En raison notamment de cannibalisme ou bien d'autolyse trop avancée des chiots, les autopsies n'ont pu être effectuées que sur 91 des 112 morts intégrés dans notre étude.

Ces examens nécropsiques ont été pratiqués par un seul opérateur (avec l'aide occasionnelle d'un étudiant vétérinaire en 2013), et les observations faites ont été annotées par système pour chaque chiot sur une fiche individuelle *(Annexe 1)*.

Pour chaque chiot, il a été tout d'abord déterminé si les organes observés à l'autopsie présentaient des lésions macroscopiques significatives. Une lésion macroscopique étant considérée comme significative si elle possédait un poids pathologique.

Ensuite, ces dernières ont été classées en différents types de lésions macroscopiques comme présenté dans le tableau 9 : lésions macroscopiques générales, au niveau du péritoine / de l'abdomen, gastro-intestinales, cardio-vasculaires, respiratoires, des glandes annexes, urinaires, neurologiques, malformations. Les chiots ont été considérés comme alésionnels s'ils ne présentaient aucune lésion macroscopique visible lors de l'examen nécropsique.

Les chiots pouvant présenter plusieurs types de lésions macroscopiques à la fois, nous avons évalué le nombre de types de lésions simultanés par individus.

Tableau 9 : Classement des lésions macroscopiques observées à l'autopsie par type de lésions

Types de lésions macroscopiques	**Lésions macroscopiques observées à l'autopsie**
Lésions macroscopiques générales	- Cachexie +/- marquée - Chiot d'aspect général très pâle - Tâches violettes à rouges foncées au niveau du menton et/ou extrémités des membres thoraciques et/ou sur le bas de l'abdomen - Abdomen foncé (bleu à violet) - Abdomen distendu - Hématome en région thoracique droite et gauche - Ecchymose sur l'ensemble du thorax - Hématome autour du pénis - Hématome en région abdominale - Hématome rétro-mandibulaire à droite - Hématome de grande taille autour du cou (partie dorsale et latérale gauche) - Carcasse hémorragique - Aspect ictérique général - Apparence immature - Traces de lait (liquide blanc/jaune) dans les narines et/ou autour du nez et/ou autour de la bouche et/ou dans la cavité orale - Extrémité de la langue noire et desséchée - Abcès abdominal

	- Enophtalmie - Médiastin épais et hémorragique - Liquide séro sanguinolent dans la cavité nasale et buccale - Corps étranger (copeaux) dans la cavité orale et/ou dans la gorge - Nœuds lymphatiques mésentériques hétérogènes (violets à rouges) - Salive autour de la bouche
Lésions macroscopiques au niveau du péritoine / de l'abdomen	- Épanchement abdominal (liquide rouge ± clair à jaune-blanc de consistance épaisse, liquide hémorragique, liquide jaune translucide, liquide rose, liquide séro-hémorragique, liquide transparent, liquide jaunâtre, liquide rouge clair, non précisé) - Péritoine rouge foncé ± pétéchies - Adhérences estomac / foie ou intestins / vessie / ombilic / mésentère ou péritoine / intestins - Cordon ombilical absent ou trop court (trou communiquant directement à la cavité abdominale) - Couche de substance blanche épaisse +/- jaune dans la cavité abdominale au niveau de l'ombilic et/ou sur le péritoine et/ou sur les organes abdominaux - Substance gluante marron entre les parties noires-rouges de l'intestin - Zone du cordon ombilicale violette à rouge - Présence de pus autour de l'ombilic après incision
Lésions macroscopiques gastro-intestinales	- Vomi autour de la cavité orale - Diarrhée visible autour d'anus - Œsophage avec diamètre large juste avant d'entrer dans la cavité abdominale - Présence de lait dans l'œsophage - Présence d'une substance blanche (fibrine ou mucus ?) sur la muqueuse œsophagienne située 1,5 à 2 cm avant l'entrée de l'estomac - Muqueuse de l'œsophage violette à rouge foncée - Perforation de l'œsophage (en partie distale) - Dilatation gazeuse d'estomac (vide ou avec du lait non digéré) - Parois / muqueuses estomac rouges foncées à noires sur des zones ± étendues - Pétéchies sur la muqueuse gastrique et/ou du colon - Paroi de l'estomac (fundus) hémorragique, avec vaisseaux dilatés - Épais anneau rouge foncé à noir de tissu épaissi dans le cardia ou le fond de l'estomac / hématomes de diamètre 2-3 mm dans l'estomac +/- sang coagulé (compatibles avec une irritation par la sonde d'alimentation) - Lésions rouges de diamètre 1-2 mm dans la paroi stomacale (ulcérations) - Corps étranger (quantité ± importante de copeaux) dans l'œsophage et/ou l'estomac - Intestins de couleur anormale (pâles /de couleur verdâtre) - Dilatation gazeuse de petits intestins (duodénum et/ou jéjunum et/ou iléum) et/ou colon (contenu) - Contenu intestinal rouge / hémorragique / marron / verdâtre ± liquide - Parois / muqueuses intestins (duodénum et/ou jéjunum et/ou iléum) rouges foncées à noires sur des zones ± étendues - Parois / muqueuses colon rouges foncées à noires

	- Muqueuses intestinales (duodénum et/ou jéjunum et/ou iléum) hémorragiques - Hématomes à certains endroits des intestins - Anses intestinales en accordéon - Perforation de l'intestin - Lésion nécrotique dans le jéjunum - Paroi du colon très fine et transparente
Lésions macroscopiques cardio-vasculaires	- Épanchement péricardique (liquide transparent ou séro-sanguinolent (± rouge foncé) ou non précisé) - Paroi du côté du cœur attachée au péricarde - Adhérence du cœur avec les lobes caudaux gauches pulmonaires et le diaphragme - Certaines parties du cœur très pâles - Présence de spots blancs sur le cœur de 2-3 mm de diamètre - Cœur gros avec des parois épaisses - Hématome sur le ventricule gauche - Spot rouge foncé sur le haut du cœur - Présence d'un ventricule avec un très petit volume et l'autre rempli de sang - Augmentation de taille de la veine porte - Taille des vaisseaux aorte et tronc pulmonaire augmentée
Lésions macroscopiques respiratoires	- Écoulement nasal (séreux, séro-hémorragique, hémorragique, blanc et/ou jaunâtre (lait / vomissement), sec, non précisé) - Liquide rouge foncé ou hémorragique ou transparent à mousseux dans la trachée - Substance blanche dans la trachée - Sang observé le long de la trachée (côté dorsal) - Cartilages de la trachée fermés avec une petite membrane - Épanchement thoracique (liquide blanc, jaune-blanc épais, séro-hémorragique, séro-sanguinolent rouge foncé, haemo-sanguinolent, hémorragique) - Présence d'une substance blanche dans l'hémithorax droit / sur les poumons / sur la plèvre gauche - Poumons roses foncés ou rouges ou rouges foncés ou noirs sur des zones ± étendues - Lésions pulmonaires hémorragiques de diamètre 1-2 cm environ - Poumons hétérogènes en couleur - Bords de tous les poumons rouges foncés - Poumon de coloration jaunâtre - Couleur du poumon plus foncée lors de la coupe - Écoulement de sang ou de liquide séro-sanguinolent à la coupe des poumons - Présence de zones non-aériennes rouges d'environ 0,2 cm de diamètre sur tous les lobes - Écoulement d'une substance blanche épaisse à la coupe des poumons / Substance blanche dans les bronches - Non affaissement marginal des lobes - Poumons noyés dans l'eau - Écoulement d'un grand volume de mousse à la coupe des poumons - Zones de la trachée rouges à noires

	- Points blancs sur les poumons (environ 1 mm de diamètre) sur des zones ± étendues - Poumons ± partiellement déprimés - Poumons de consistance molle caoutchouteuse - Adhérences entre les lobes caudaux gauches pulmonaires avec le diaphragme et le cœur - Des points jaunes de diamètre 2 mm très nombreux dont la coupe laisse s'écouler une substance dense de couleur jaune (pus)	
Lésions macroscopiques des glandes annexes	**Foie**	- Foie élargi (± aspect des côtes visibles sur la surface) - Foie disloqué complètement à droite - Rupture d'un lobe hépatique - Foie rouge foncé à noir sur des zones ± étendues - Présence de très petits points blancs - Foie recouvert d'une substance blanche sur sa surface - Bord du foie de couleur blanche - Foie hétérogène en couleur ± légèrement (certains lobes hépatiques plus pâles que les autres) - Foie noir sur la surface ventrale, les bords des lobes noirs avec ligne blanche - Foie très mou ± fragile à la palpation - Adhérence foie / estomac - Sang coagulé entre les lobes hépatiques
	Rate	- Rate ± hétérogène en couleur - Rate rouge foncée à noire - Rate pâle - Rate élargie - Rate ± molle
	Pancréas	- Pancréas rouge clair à foncé ou violet - Pancréas jaunâtre - Pancréas de couleur blanche - Pancréas élargi
	Thymus	- Pétéchies sur le thymus - Thymus de très petite taille - Thymus hypervascularisé
Lésions macroscopiques des voies urinaires	- Reins de forme irrégulière ± bosselés - Reins rouges foncés à noirs - Reins pâles - Reins hétérogènes en couleur - Hématomes sur les reins ± étendus - Rein avec ligne rouge le long du côté latéral - Taches blanches sur la surface des reins - Reins ± mous - Forte différence entre cortex et médulla avec malformation rénale - Fosse très marquée dans la médulla / bassinet (rétention d'urines) - Absence de différence entre cortex et médulla - Pétéchies sur l'extérieur des reins - Médulla rénale fortement marquée - Médulla rénale de couleur blanche - Capsule rénale facilement détachable - Vessie fortement dilatée	

Lésions macroscopiques neurologiques	- Pétéchies sur la boite crânienne - Cerveau ± hypervascularisé - Sang coagulé sous le crâne - Cerveau ± méninges rouges - Hématomes sous les méninges - Cerveau pâle - Hémisphère cérébral gauche plus volumineux que le droit - Cerveau hémorragique à la surface - Crâne non complètement ossifié - Gros tissu sous le crâne le long de la symphyse - Cerveau mou
Malformations	- Fente palatine - Déformation des membres thoraciques - Communication interventriculaire - Intestins très courts (environ 15 cm avec l'estomac) - Duodénum très court et absence du reste des petits intestins - Absence totale d'intestins (connexion directe estomac / colon) - Colon deux fois plus long qu'habituellement (environ 15 cm) élargi car rempli de fèces et de paroi très fine et perforée à deux endroits - Manque de côtes sur le côté droit du thorax créant une fenêtre ou seulement la peau protège les poumons de l'extérieur

Pour chaque chiot, nous avons examiné si les lésions macroscopiques présentes pouvaient expliquer la mort du nouveau-né (lésions macroscopiques spécifiques) ou non (lésions macroscopiques non spécifiques). Si oui, nous avons recherché une cause expliquant ces lésions macroscopiques observables à l'autopsie.

Ainsi, les lésions macroscopiques nous ayant permis d'orienter le diagnostic vers un type de pathologie ont été considérées comme des lésions macroscopiques spécifiques. Parmi elles, nous avons classé les lésions macroscopiques comme étant d'origine inflammatoire / infectieuse ou non inflammatoire / non infectieuse. Au sein des causes inflammatoires / infectieuses ont été distinguées les lésions macroscopiques inflammatoires / infectieuses d'origine gastro-intestinale et d'origine respiratoire, d'omphalites / péritonites et les autres origines inflammatoires / infectieuses. Au sein des causes non inflammatoires / infectieuses ont été intégrées les lésions macroscopiques reflétant des malformations.

Les lésions macroscopiques pouvant être l'expression de diverses causes ont été classées comme des lésions macroscopiques non spécifiques.

Ainsi, si au moins une lésion macroscopique était comprise dans la catégorie des lésions spécifiques, une orientation vers la cause de la mort a été donnée. En revanche, si toutes les lésions macroscopiques appartenaient à la catégorie des lésions non spécifiques, aucune orientation diagnostique n'a pu être effectuée grâce aux lésions macroscopiques (lésions macroscopiques non conclusives).

c. L'analyse histopathologique

Durant les autopsies, des prélèvements pour analyses histologiques ont été pratiqués comme décrit dans la première partie, V, « Histopathologie ».

Pour l'analyse histopathologique, un prélèvement systématique de divers organes a été réalisé pendant l'autopsie :

- Cerveau : prélèvement de la moitié du cerveau coupé transversalement ± des méninges
- Poumons : un prélèvement sur un lobe crânial et sur un lobe caudal
- Cœur : prélèvement de la moitié du cœur coupé transversalement
- Thymus : organe entier
- Pancréas : organe entier
- Rate : organe entier
- Foie : deux prélèvements réalisés sur deux lobes distincts aléatoires
- Rein : prélèvement de la moitié d'un rein coupé transversalement, gauche ou droite aléatoirement
- Estomac
- Duodénum : prélèvement 1 cm après l'estomac
- Jéjunum : prélèvement au milieu des anses digestives
- Iléum : prélèvement 1 cm avant le caecum
- Colon : prélèvement 1 cm après le caecum
- Nœud lymphatique mésentérique : prélèvement si lésions visibles macroscopiquement

Les analyses de l'ensemble de ces organes ont uniquement été réalisées pour 72 chiots (chiots inclus en 2012). Pour les chiots inclus en 2013, les analyses ont uniquement été effectuées sur les poumons, la rate, le foie et les reins à cause d'une autolyse avancée sur les autres organes.

Ces prélèvements ont été envoyés au laboratoire d'anatomopathologie de l'École Nationale Vétérinaire de Toulouse (Département d'anatomie pathologique - histopathologie, Toulouse, France). La lecture des lames a été réalisée en deux fois par deux personnes expérimentées.

Pour chaque chiot, nous avons tout d'abord déterminé si les organes présentaient des lésions microscopiques significatives. Une lésion microscopique étant considérée comme significative si elle possédait un poids pathologique.

Ensuite, nous avons classé ces dernières en différents types de lésions microscopiques comme présenté dans le tableau 10 : lésions microscopiques gastro-intestinales, cardio-vasculaires, respiratoires, des glandes annexes, urinaires, neurologiques. Les chiots ont été considérés comme alésionnels s'ils ne présentaient aucune lésion visible au microscope lors de l'analyse histopathologique.

Les chiots pouvant présenter plusieurs types de lésions microscopiques à la fois, nous avons évalué le nombre de types de lésions simultanés par individus.

Tableau 10 : Classement des lésions microscopiques observées à l'examen histopathologique par type de lésions

Types de lésions microscopiques	**Lésions microscopiques observées lors de l'analyse histopathologique**	
Lésions microscopiques gastro-intestinales	**Estomac**	- Stase estomac - Congestion estomac - Estomac non déployé - Présence de nombreuses glandes mitotiques
	Duodénum	- Présence de nombreuses glandes mitotiques / glandes très actives - Congestion duodénale

		- Présence d'une portion duodénale congestivo-hémorragique - Colonies bactériennes dans la muqueuse duodénale - Inflammation légère dans un segment de l'intestin grêle - Stase duodénale - Hémorragie duodénale superficielle étendue de sévérité importante - Entérite
	Jéjunum	- Congestion du jéjunum - Colonies bactériennes dans la muqueuse jéjunale - Présence de nombreuses glandes mitotiques
	Iléum	- Congestion de l'iléum - Hyperplasie des plaques de Peyer - Colonies bactériennes dans la muqueuse iléum - Présence de nombreuses glandes mitotiques
	Colon	- Congestion ± légère - Stase du colon - Présence de glandes mitotiques à très mitotiques
	Nœud lymphatique mésentérique	- Hyperplasie paracorticale - Déplétion lymphocytaire
Lésions microscopiques cardio-vasculaires	- Présence de myocytes mitotiques / mitose ++ - Colonies bactériennes associées à une inflammation et caillots sanguins avec bactéries (cœur septicémique)	
Lésions microscopiques respiratoires	- Pleurésie (pleurésie, pleurésie fibrino-suppurée) - Stase pulmonaire - Congestion pulmonaire ± sévère - Œdème pulmonaire ± focal - Poumons peu déployés - Pneumonie (pneumonie interstitielle mononuclée, pneumonie interstitielle + bactéries, pneumonie alvéolo-interstitielle suppurée focale, pneumonie alvéolaire fibrino-suppurée, pneumonie congestive, pneumonie interstitielle, pneumonie interstitielle éosinophilique, pneumonie alvéolo-interstitielle suppurée marquée, foyer de pneumonie suppurée, légère pneumonie interstitielle, pneumonie alvéolaire fibrino-suppurée diffuse modérée, légère pneumonie interstitielle mononuclée) - Bronchopneumonie (bronchopneumonie suppurée diffuse sévère, bronchopneumonie suppurée + bactéries, bronchopneumonie + bactéries, bronchopneumonie suppurée extensive sévère, bronchopneumonie suppurée sévère + bactéries, bronchopneumonie suppurée diffuse marquée ± fibrine, bronchopneumonie suppurée focale extensive marquée avec hémorragie + bactéries) - Hémorragie pulmonaire multifocale ± massive - Squames dans les alvéoles ± poumon collabé (inspiration liquide amniotique) - Colonies bactériennes pulmonaires	

	- Présence de lait/contenu stomacal dans les poumons associé à des bactéries sans inflammation autour des squames dans le liquide - ± fibrine pulmonaire	
Lésions microscopiques des glandes annexes	**Foie**	- Stase hépatique - Congestion hépatique ± sévère - Cholestase ± sévère - Stéatose ± légère - Foyer de calcification / nécrose hépatique - Périhépatite fibrineuse multifocale - Hépatite suppurée - Granulomes hépatiques - Granulome sur foyer de calcification hépatique
	Rate	- Hyperplasie lymphoïde rate - Congestion splénique ± sévère - Colonies bactériennes dans la rate
	Pancréas	- Stase pancréatique - Congestion pancréatique - Colonies bactériennes dans le pancréas - Pancréatite
	Thymus	- Stase thymus - Hyperémie thymus - Déplétion lymphocytaire du thymus
Lésions microscopiques des voies urinaires	- Stase rénale - Congestion rénale - Foyers de calcification rénale corticale ± nombreux - Calcification tubulaire rénale corticale - Néphrocalcinose ± multifocale - Hématome sous capsulaire associé à une périnéphrite polymorphe à dominante neutrophilique (péritonite focale péri-rénale) - Cicatrice rénale superficielle - Emboles bactériens dans la capsule rénale, le rein, le glomérule - Légère calcinose rénale	
Lésions microscopiques neurologiques	- Stase cerveau - Congestion ± sévère des méninges	

Pour chacun de ces chiots, nous avons examiné si les lésions microscopiques présentes pouvaient expliquer la mort du nouveau-né (lésions microscopiques spécifiques) ou non (lésions microscopiques non spécifiques). Si oui, nous avons recherché une cause expliquant ces lésions microscopiques observables à l'autopsie.

Ainsi, les lésions microscopiques nous ayant permis d'orienter le diagnostic vers un type de pathologie ont été considérées comme des lésions microscopiques spécifiques. Parmi elles, nous avons classé les lésions microscopiques comme étant d'origine inflammatoire / infectieuse ou non inflammatoire / non infectieuse. Au sein des causes inflammatoires / infectieuses ont été distinguées les lésions microscopiques inflammatoires / infectieuses d'origine gastro-intestinale et d'origine respiratoire, de péritonite, d'origine septicémique et les autres origines inflammatoires / infectieuses.

Les lésions microscopiques pouvant être l'expression de diverses causes ont été classées comme des lésions microscopiques non spécifiques.

Ainsi, si au moins une lésion microscopique était comprise dans la catégorie des lésions spécifiques, une orientation vers la cause de la mort a été donnée. En revanche, si toutes les lésions microscopiques appartenaient à la catégorie des lésions non spécifiques, aucune orientation diagnostique n'a pu être effectuée grâce aux lésions microscopiques (lésions microscopiques non conclusives).

d. La bactériologie

Pour l'analyse bactériologique, un prélèvement de rate a été systématiquement effectué de manière stérile au tout début de l'autopsie (comme décrit dans la première partie, V, « Bactériologie »), conservé dans un tube sec stérile et congelé immédiatement à -20°C.

L'échantillon a ensuite été envoyé pour culture au plus tard le lendemain matin suivant le prélèvement, au laboratoire eurorégional d'analyses vétérinaires AaBioVét (Département Santé Animale, Service de Bactériologie, Hématologie et Biochimie, Saint-Omer, France).

Pour chaque chiot, nous avons tout d'abord conclu à une bactériologie positive (au moins une bactérie s'est développée lors de la culture) ou négative (milieux d'enrichissement et d'isolement demeurés stériles : aucune bactérie ne s'est développée lors de la culture).

D'autre part, chaque bactérie s'étant développée en quantité plus ou moins importante, nous avons dénombré les colonies retrouvées pour chaque bactérie identifiée chez chaque chiot :

- Rares colonies : environ 1 à 5 colonies
- Quelques colonies : environ 6 à 15 colonies
- Colonies peu nombreuses : environ 16 à 30 colonies
- Colonies assez nombreuses : environ 31 à 60 colonies
- Colonies nombreuses : environ 61 à 100 colonies
- Colonies très nombreuses : au-delà de 100 colonies

Chaque culture pouvant présenter plusieurs espèces bactériennes à la fois, nous avons évalué le nombre de genres bactériens et/ou espèces bactériennes s'étant développés simultanément par individus.

D'après la littérature, l'obtention d'une culture pure d'un micro-organisme opportuniste et/ou pathogène typique identifié au sein d'une hémoculture peut être considérée comme un véritable indicateur d'infection. En revanche, une culture polymicrobienne et/ou la présence d'organismes contaminants typiques (ex : staphylocoques à coagulase négative, flore intestinale mixte) semblent résulter principalement d'une contamination ou éventuellement d'une translocation bactérienne *post-mortem* ou d'une dissémination agonale (62).

Cependant, dans tous les cas, une corrélation clinique / pathologique approfondie est nécessaire dans le cadre de l'interprétation des cultures bactériologiques.

3. Analyses des données

a. Concordance entre les résultats des différents examens

La concordance des résultats entre les différentes étapes d'examen *ante* et *post-mortem* (examen clinique *ante-mortem*, autopsie, histopathologie, bactériologie) a été évaluée sur les chiots dont les résultats étaient disponibles pour tous les examens. En effet, au sein de tous les chiots autopsiés, certaines analyses histopathologiques et bactériologiques n'ont pas pu être réalisées sur l'ensemble des chiots pour des raisons de mauvaise qualité de prélèvement (histopathologie) et potentiel risque de contamination du prélèvement (bactériologie).

Pour se faire, tous les résultats pour les quatre examens ont été regroupés en quatre catégories : **générale, gastro-intestinale, respiratoire, asymptomatique / alésionnel**. Ainsi, les signes cliniques cardio-vasculaires, urinaires, neurologiques et les malformations ont été intégrés à la catégorie signes cliniques généraux. D'autre part, les lésions macroscopiques du péritoine / abdomen, cardio-vasculaires, des glandes annexes, urinaires, neurologiques et les malformations ont été rajoutés à la catégorie des lésions macroscopiques générales. En outre, les lésions microscopiques cardio-vasculaires, des glandes annexes, urinaires et neurologiques ont été incorporés à la catégorie des lésions microscopiques générales.

Les résultats d'analyses histopathologiques obtenus sur les chiots nés en 2012 ont montré une autolyse avancée systématique sur certains organes. Les lectures des lames obtenues en 2013 ont donc été réalisées uniquement sur les poumons, la rate, le foie et les reins. C'est la raison pour laquelle la concordance pour la catégorie gastro-intestinale, n'a pu être réalisée que pour une partie des chiots (uniquement les chiots inclus en 2012). En effet, l'analyse histopathologique gastro-intestinale n'ayant pas été effectuée pour un certain nombre de chiots, il n'est pas possible de la comparer avec les signes cliniques *ante-mortem* et les résultats de l'autopsie.

Les différents examens (examen clinique *ante-mortem*, autopsie, histopathologie, bactériologie) ont tous été réalisés et interprétés indépendamment les uns des autres et sans consulter les résultats déjà obtenu pour les autres examens. Ensuite, pour chacune des quatre catégories, nous avons comparé les résultats des signes cliniques *ante-mortem*, des lésions macroscopiques obtenues lors de l'autopsie et des lésions microscopiques résultants de l'examen histopathologique. Nous avons ensuite comparé les résultats concordants avec la bactériologie (pourcentage des résultats communs entre les différents examen).

b. Conclusion de l'examen *post-mortem*

La conclusion consistait à étudier les causes de décès des chiots ainsi que l'intérêt des différents examens complémentaires réalisés. Les facteurs de risques de décès des chiots n'ont pas été pris en compte ici dans la réalisation du diagnostic (césarienne, maladie chez la mère etc.).

i. Cause de la mort des chiots

Pour conclure, nous avons comparé les signes cliniques *ante-mortem*, les résultats de l'autopsie, de l'histopathologie et de la bactériologie pour tous les chiots dont les résultats étaient disponibles pour chaque examen afin de rechercher la cause de leur mort. Nous avons ainsi donné une explication la plus probable et complète possible du décès de chaque chiot en émettant une conclusion globale, et dans le cas du sepsis, si cela était possible, en rajoutant une ou des potentielle(s) cause(s) primaire(s) au sepsis. Il a pu être noté une cause accidentelle lorsque cette dernière avait été rapportée dans les commémoratifs.

Au sein de notre étude, nous avons considéré que les chiots présentaient un sepsis lorsqu'ils respectaient les conditions suivantes (62) :

1) Isolement d'emboles bactériens dans plusieurs organes à l'histopathologie
2) ET/OU Lésions inflammatoires / infectieuses sur plusieurs organes (minimum 2 organes) en histopathologie et/ou autopsie
    - lésions macroscopiques : pétéchies et/ou hémorragie et/ou hématomes (CIVD)

- lésions microscopiques : œdème et/ou congestion active et/ou hémorragie et/ou granulome et/ou nécrose et/ou fibrine

3) ET/OU Bactériologie de la rate positive avec :
   - au moins une bactérie identique isolée sur plusieurs chiots de la même portée morts environ au même âge
   - ET/OU une culture pure

En outre, une bactériologie négative ne signifiait pas l'absence de sepsis (35, 60).

Ainsi, pour chaque chiot, nous avons tout d'abord déterminé si les analyses effectuées (signes cliniques *ante-mortem*, autopsie, histopathologie, bactériologie) ont été conclusives ou non. Ces dernières ont été considérées comme conclusives si au moins l'une d'elle a permis de trouver une conclusion globale expliquant la mort du chiot.

Ensuite, nous avons classé ces conclusions en : conclusions globales générales, gastro-intestinales, respiratoires (*Tableau 11*). Les potentielles causes primaires constatée(s) lors de sepsis n'ont pas été prises en compte pour le classement. La cause de la mort des chiots a été considérée comme indéterminée si aucune des analyses n'a permis de conclure à un diagnostic. Il a été possible que certains chiots aient présenté plusieurs types de conclusions globales à la fois.

Tableau 11 : Classement des conclusions globales par type de conclusions

Types de conclusions globales	**Différentes conclusions globales**
Conclusions globales générales	- Sepsis - Malformation congénitale du rein (sans précision) - Hydronéphrose bilatérale - Pancréatite
Conclusions globales gastro-intestinales	- Dilatation aiguë estomac
Conclusions globales respiratoires	- Pneumonie +/- suppurée - Hémorragie pulmonaire +/- massive survenant pendant la période périnatale
Cause de la mort indéterminée	Absence d'analyses conclusives

Ensuite, nous avons classé les conclusions globales comme étant d'origine inflammatoire / infectieuse ou non inflammatoire / non infectieuse. Au sein des causes inflammatoires / infectieuses ont été distinguées les conclusions inflammatoires / infectieuses d'origine gastro-intestinale, d'origine respiratoire, de péritonite, d'origine septicémique et les autres origines inflammatoires / infectieuses. La conclusion globale pouvant être mixte, certains chiots ont pu avoir une conclusion à la fois inflammatoire / infectieuse et non inflammatoire / non infectieuse.

ii. Intérêt des différentes analyses

Le but de cette partie de l'étude est d'évaluer quel(s) examen(s) ont été utile(s) à effectuer pour déterminer la conclusion globale sur la cause de mort des chiots.

Ainsi, nous avons envisagé que dans la vie réelle, lors de la mort d'un chiot, nous analysons en premier les signes cliniques *ante-mortem* puis réalisons si nécessaire une autopsie qui

autorise ensuite si besoin l'envoi de prélèvements pour analyse histopathologique et/ou bactériologique. Suivant les étapes du diagramme *(Figure 2)*, nous avons évalué l'intérêt de chacun de ces examens, réalisés dans un ordre précis (examens des signes cliniques *ante-mortem* puis de l'autopsie puis de l'histopathologie puis de la bactériologie), dans l'élaboration de la conclusion globale diagnostique.

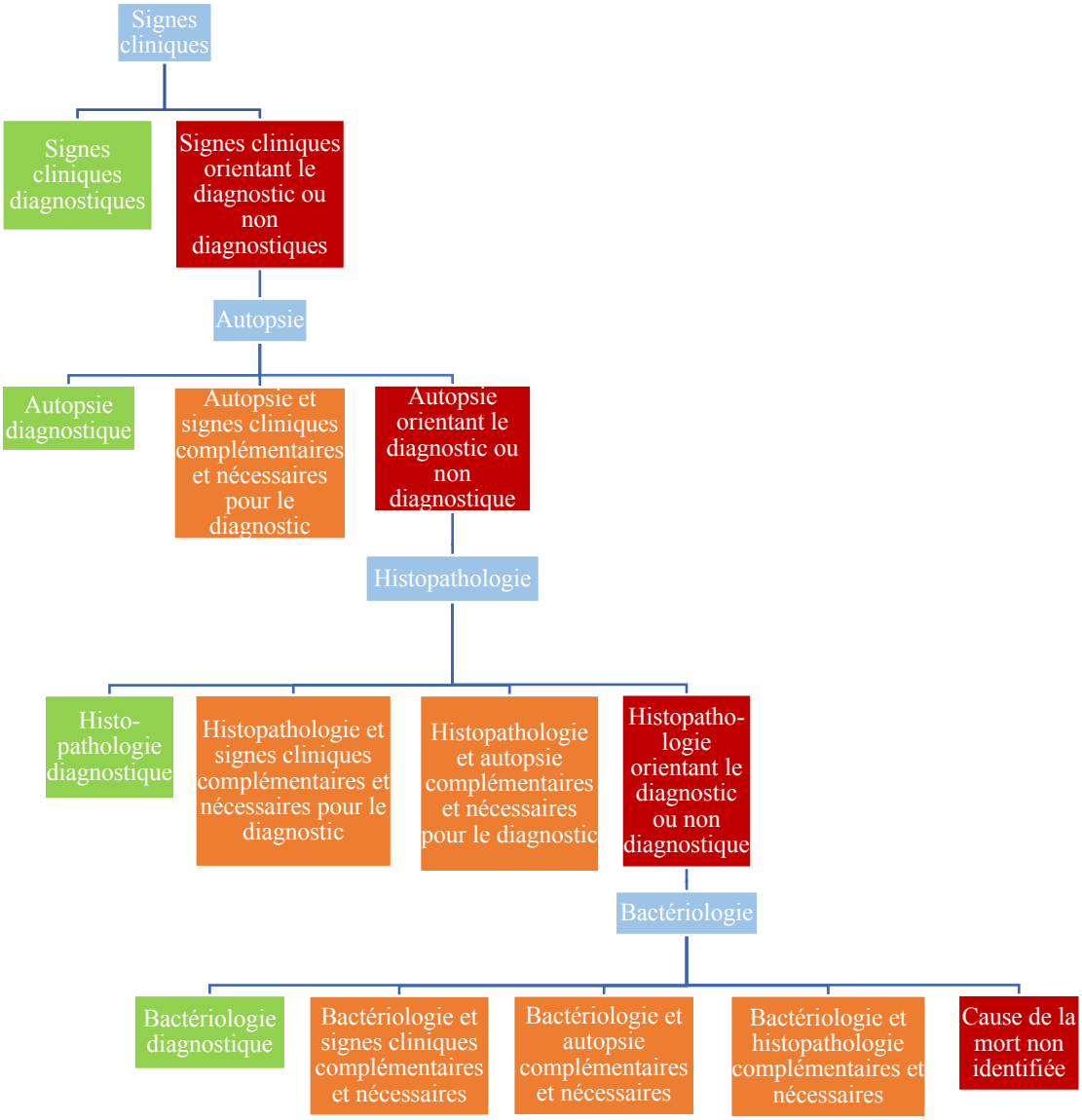

Figure 2 : Diagramme présentant les étapes conduisant au diagnostic

Chaque examen a été considéré comme diagnostique si sa seule analyse a permis de trouver la conclusion globale expliquant la mort du chiot. Si non, c'est-à-dire si ce dernier orientait partiellement le diagnostic ou n'était pas conclusif, un nouvel examen a été nécessaire.

Ce nouvel examen a pu :

- Soit être diagnostique : sa seule analyse a permis de trouver le diagnostic complet du chiot.
- Soit être complémentaire et nécessaire à un ou plusieurs examen(s) précédent(s) pour obtenir un diagnostic complet : les examens séparément ne donnent pas l'explication complète de la mort du chiot mais une fois assemblés oui.
- Soit orienter le diagnostic ou ne pas être diagnostique et dans ce cas un nouvel examen a dû être envisagé.

La cause de la mort a été indéterminée lorsqu'aucun des examens n'a permis, seul ou en association, de donner un diagnostic.

Les examens ayant tous été réalisés au départ sans prendre en compte les résultats, il a été possible qu'un diagnostic ait pu être donné par plusieurs examens pris individuellement.

Nous avons considéré un examen comme complémentaire d'un autre lors de sepsis si son analyse pouvait appuyer le diagnostic préalablement établi en donnant une cause primaire potentielle du sepsis.

4. Outils statistiques

L'enregistrement des données ainsi que leurs analyses statistiques descriptives ont été effectuées avec Microsoft® Excel pour Mac (Version 16.16.3, 2018 Microsoft). Les données quantitatives ont été exprimées sous la forme moyenne ± écart-type.

Les diagrammes de Venn *(cf deuxième partie, II. 3 et 4)* ont été réalisés avec l'aide du site internet BioVenn (http://www.biovenn.nl/index.php).

II. Résultats

Le but de notre étude est de montrer l'intérêt de l'autopsie et de ses examens complémentaires dans la réalisation d'un diagnostic *post-mortem* chez le chiot mort entre 0 et 21 jours (mort-nés exclus). On ne s'intéressera donc pas aux facteurs de risques de mortalité des chiots et on ne comparera pas les chiots décédés aux chiots vivants.

1. Description générale de la population

Notre étude inclut 112 chiots décédés avant l'âge de trois semaines (mortinatalité exclue).
Parmi les 112 chiots morts entre 0 et 21 jours appartenant à notre étude, 42 chiots étaient nés en 2012 et 70 chiots en 2013. Leur sexe ratio était de 1,2 (61 mâles, 51 femelles).

Les chiots ont été issus de 55 mères différentes, dont une mère est apparue deux fois dans cette étude. L'âge moyen des chiennes à l'origine de ces portées a été de 5,1 ans (± 1,8). Parmi toutes les chiennes dans notre étude, la mère la plus jeune a eu 1 an et la plus âgée 8 ans. L'âge était indisponible pour une chienne, soit pour deux chiots appartenant à l'étude *(Figure 3).*

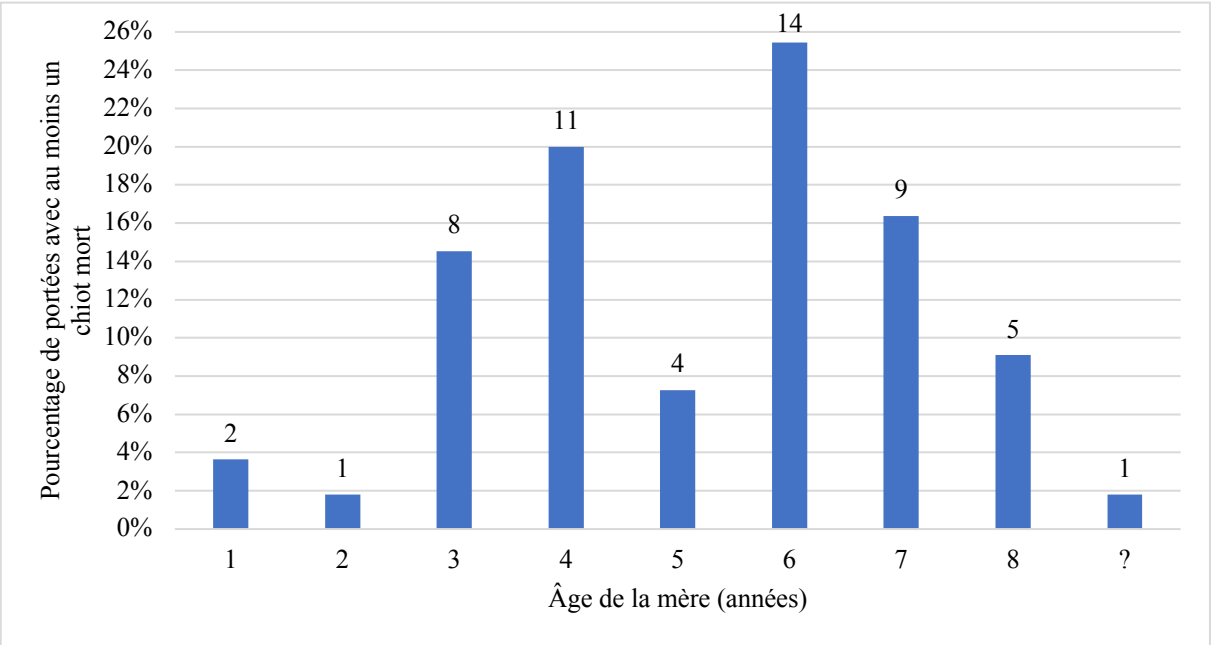

Figure 3 : Proportion de portées avec au moins un chiot mort en fonction de l'âge de la mère (n = 55)
(? = âge inconnu ; les étiquettes de données représentent le nombre de portées pour chaque catégorie d'âge)

Les 112 chiots ont appartenu à 55 portées distinctes. En moyenne, 2,0 chiots (± 1,3) par portée ont été inclus dans notre étude (minimum 1 chiot et maximum 6 chiots). La taille moyenne des portées comprenant au moins un chiot mort a été de 5,9 chiots (± 2,2) (*Figure 4*). Le taux de mortalité par portée a été compris entre 9,1% et 100% avec une moyenne de 39,7% (± 28%) *(Figure 5)*.

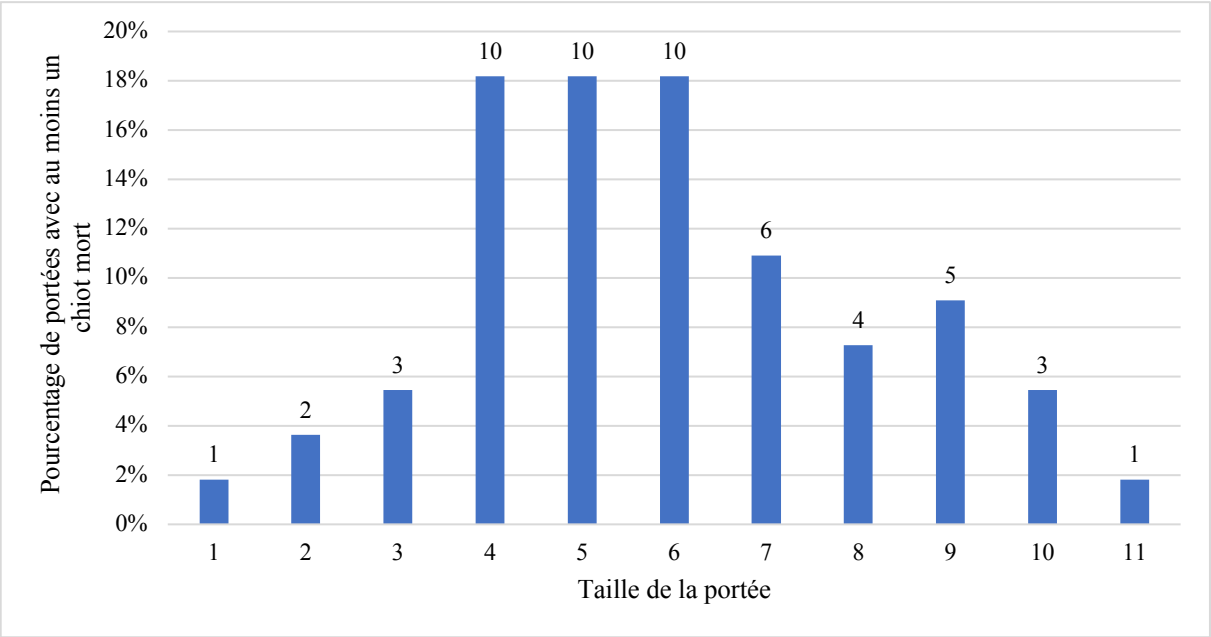

Figure 4 : Distribution du nombre de portées avec au moins un chiot mort en fonction de la taille de la portée
(les étiquettes de données représentent le nombre de portées qui ont obtenu ces pourcentages)

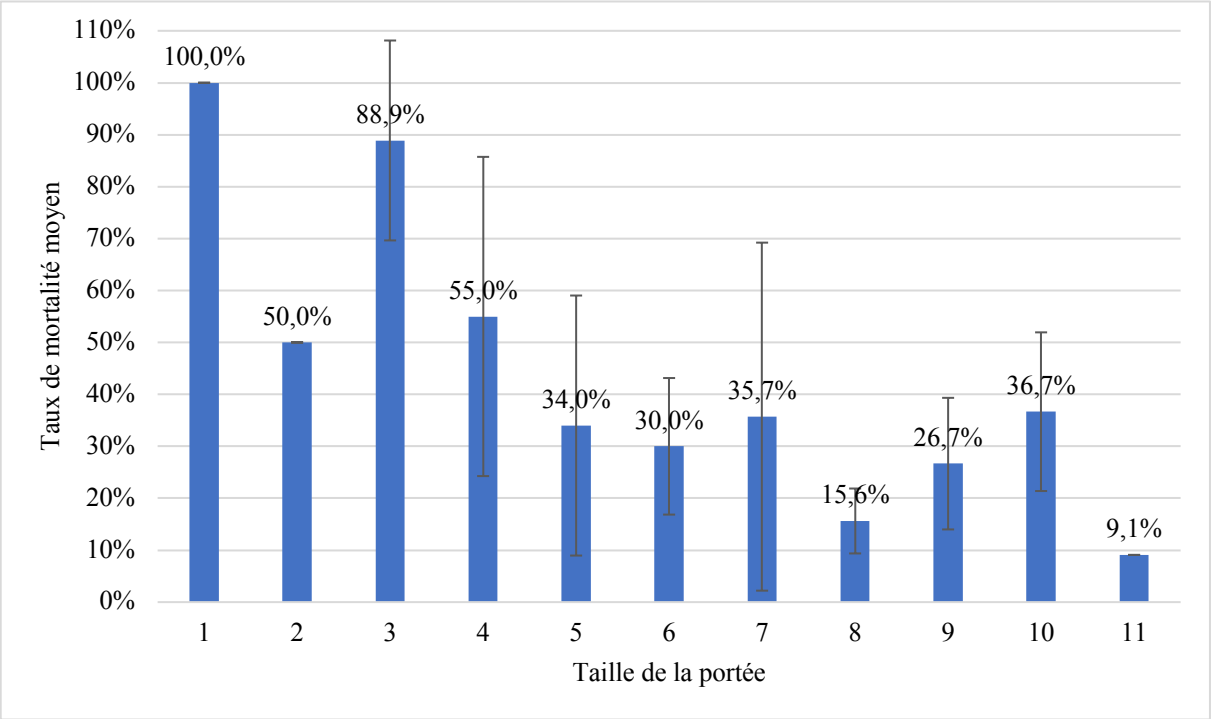

Figure 5 : Taux de mortalité moyen en fonction de la taille de la portée

Les races les plus représentées dans notre étude (nombre de chiots inclus) ont été le Shih-tzu, le Golden retriever et le Labrador puis le Bichon maltais et le Cocker *(Tableau 12)*. En revanche, les moins représentées ont été le Boxer puis le Bichon frisé et le Berger Allemand.

Tableau 12 : Distribution de la mortalité entre 0 et 21 jours en fonction de la race

Taille	Race	Nombre de portées avec au moins un chiot mort	Nombre total de chiots morts	% total de chiots morts
S	Bichon frisé	2	3	2,7%
S	Bichon maltais	6	13	11,6%
S	Caniche	5	6	5,4%
S	Lhassa apso	5	6	5,4%
S	Shih-tzu	5	14	12,5%
S	Spitz	3	8	7,1%
S	WHWT	3	10	8,9%
S	Yorkshire terrier	2	7	6,3%
M	Cocker	9	13	11,6%
L	Berger allemand	2	3	2,7%
L	Boxer	1	1	0,9%
L	Golden retriever	6	14	12,5%
L	Labrador retriever	6	14	12,5%
		55	112	100%

Dans notre étude, plus de la moitié des chiots morts ont été de format racial S (59,8% ; n = 67), 11,6% (n = 13) de format M et 28,6% (n = 32) de taille L.

La plupart des chiots sont décédés le premier jour de vie (19,6% ; n = 22), puis le deuxième (18,8% ; n = 21) et le troisième jour de vie (15,2% ; n = 17) *(Figure 6)*. Ainsi, plus de la moitié des chiots (53,6 % ; n = 60) étaient morts dans les 3 premiers jours de leur vie et plus des deux tiers (68,8% ; n = 77) des chiots étaient morts dans les 5 premiers jours de leur vie.

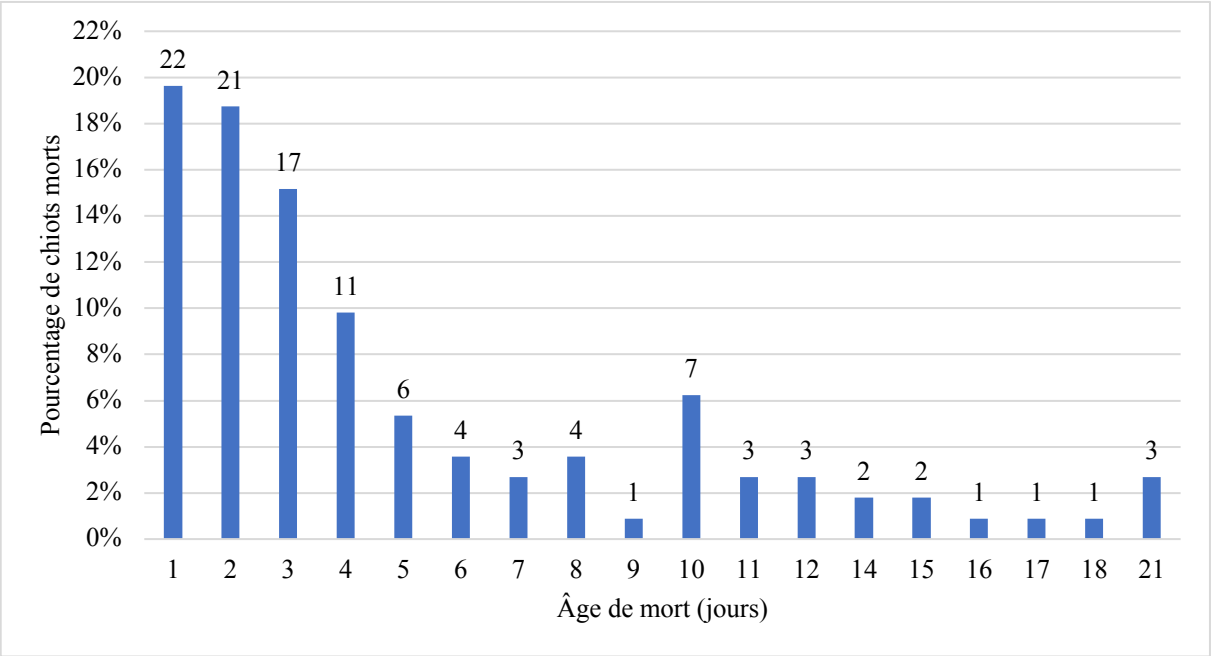

Figure 6 : Distribution du pourcentage de chiots morts en fonction de leur âge de mort (n = 112)
(les étiquettes de données représentent le nombre de chiots morts chaque jour après la naissance)

2. Signes cliniques *ante-mortem* et examen *post-mortem* des chiots

a. Effectif de l'étude en fonction du type d'examen

Pour la totalité de ces chiots, les symptômes éventuellement présentés *ante-mortem* ont été répertoriés individuellement. En raison notamment de cannibalisme ou bien d'autolyse trop avancée des chiots, les autopsies n'ont été effectuées que sur 91 chiots parmi les 112 morts intégrés dans notre étude. Au sein de ces 91 chiots autopsiés, des analyses histopathologiques et bactériologiques ont été réalisés sur 72 chiots *(Figure 7)*.

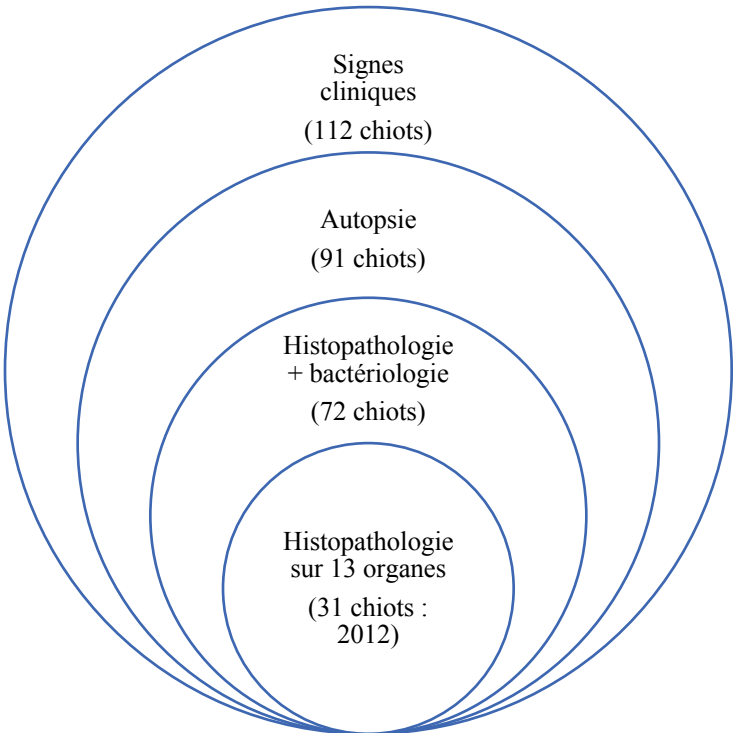

Figure 7 : Représentation de l'effectif de notre étude en fonction des informations récoltées

L'analyse histopathologique de tous les organes (cerveau, poumons, cœur, thymus, rate, foie, rein, pancréas, estomac, duodénum, jéjunum, l'iléum, colon, ± nœud lymphatique mésentérique) a été effectuée systématiquement pour les 31 chiots nés en 2012 parmi les 72 au total.

Compte tenu de la rapidité du phénomène d'autolyse constaté en 2012, certains organes prélevés (cerveau, cœur, thymus, pancréas, estomac, duodénum, jéjunum, l'iléum, colon, nœud lymphatique mésentérique) n'ont pas été analysés à l'histopathologie en 2013. Ainsi, l'analyse histopathologique des 41 chiots de 2013 ne comportait que des résultats sur les poumons, la rate, le foie et le rein.

Au total, les résultats des signes cliniques *ante-mortem*, de l'autopsie, de l'histopathologie et de la bactériologie sont simultanément présents pour 72 chiots.

b. Signes cliniques avant la mort

Parmi les 112 chiots au total, 96,4% (n = 108) présentaient des signes cliniques *ante-mortem*.

i. Classement par syndrome des signes cliniques présentés *ante-mortem*

Les différents signes cliniques présentés par les 112 chiots ont été répertoriés par syndrome puis dans l'ordre croissant de fréquence au sein du tableau en Annexe 2.

Avant leur mort, la quasi-totalité des chiots (95,5% ; n = 107) a exprimé des signes cliniques généraux. En outre, environ un chiot sur quatre (27,7% ; n = 31) a présenté des signes cliniques respiratoires et un chiot sur huit (12,5% ; n = 14) des signes gastro-intestinaux. Seulement un très faible nombre de chiots (3,6% ; n = 4) a été asymptomatiques *(Figure 8)*.

Ainsi, les signes généraux les plus fréquents ont été un taux de croissance précoce ≤ -4%, un petit poids de naissance, une faiblesse, une palpation abdominale anormale, une hypothermie.

La valeur seuil de petit poids de naissance du Caniche n'ayant pas été fixée dans la littérature, il n'a pas été possible de déterminer pour les 6 individus de cette race appartenant à notre étude la présence ou non d'un petit poids de naissance. Ainsi, parmi les 106 chiots dont les races ont été étudiées dans la littérature, 63,2% (n = 67) présentaient un petit poids de naissance.

Pour 14 chiots, le taux de croissance précoce n'a pas pu être calculé car seulement le poids à J0 a été mesuré (chiots morts à J1). Ainsi, parmi les 98 chiots dont le taux de croissance précoce a été calculé, 76,5% des chiots (n = 75) avaient un taux de croissance précoce ≤ -4%.

Cinq animaux (4,5%) ont présenté des signes de malformations : fente palatine (n = 3), absence de côte d'un côté du thorax laissant les poumons en contact direct avec la peau sans protection (n = 1), déformation des membres antérieurs (n = 1).

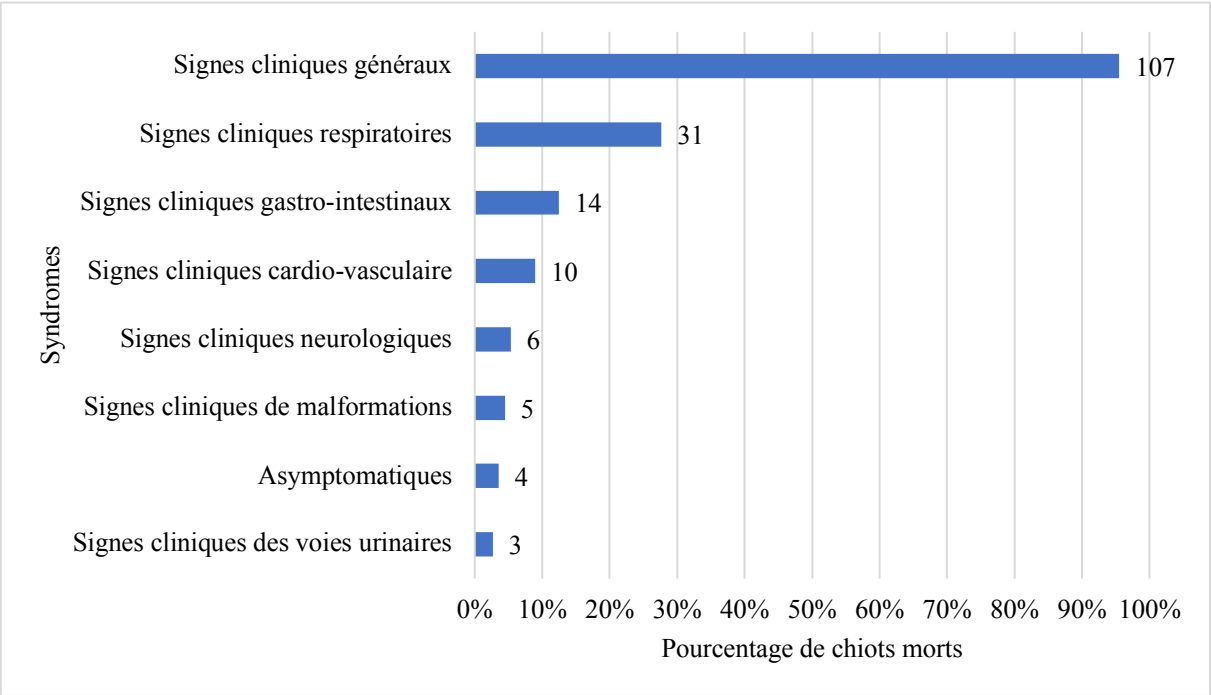

Figure 8 : Proportion de chiots morts présentant chaque syndrome (n = 112)
(les étiquettes de données représentent le nombre de chiots qui ont obtenu ces pourcentages)

ii. Nombre de syndromes différents par chiot avant la mort

Les chiots ont parfois présenté plusieurs syndromes en même temps et ce jusqu'à 4 syndromes simultanément parmi les 7 syndromes appartenant au classement (général, gastro-intestinal, respiratoire, cardio-vasculaire, neurologique, malformation, atteinte des voies urinaires). Plus de la moitié des chiots (53,6% ; n = 60) ont présenté un syndrome unique *(Figure 10)*.

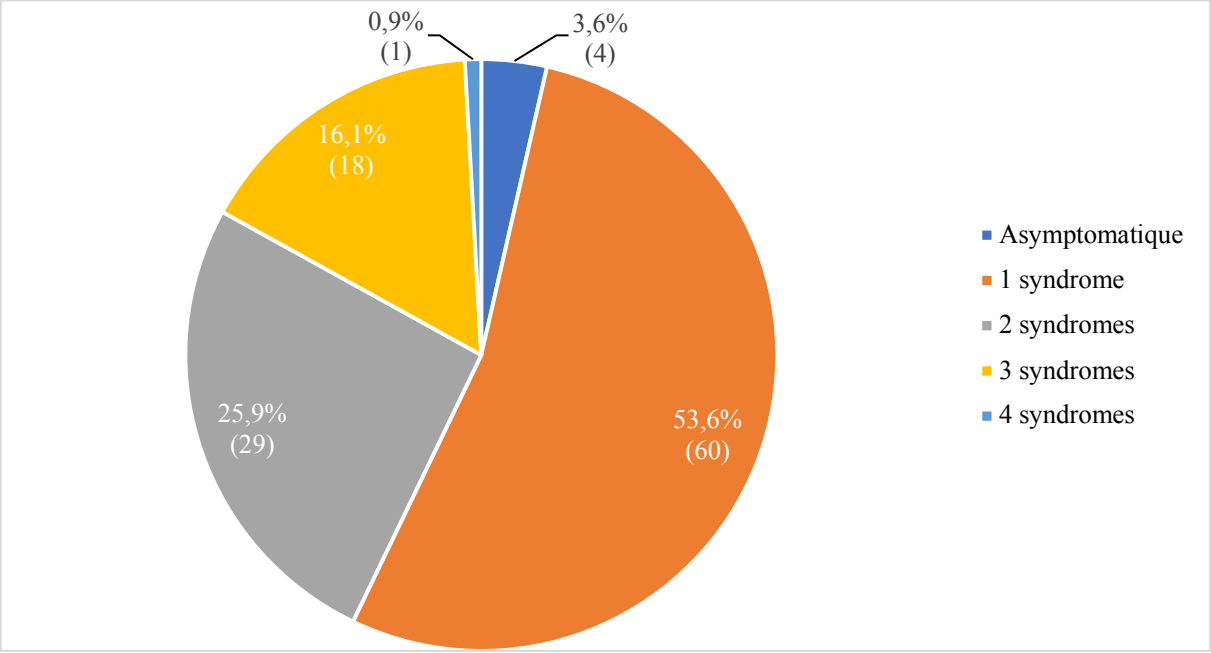

Figure 9 : Proportion de chiots avec différents nombres de syndromes ante-mortem (n = 112)
(les étiquettes de données représentent le nombre de chiots qui ont obtenu ces pourcentages)

iii. Origine des signes cliniques présentés

Les signes cliniques étaient non conclusifs pour 89,3% des chiots (n = 100) et absents pour 3,6% des chiots (n = 4). Ainsi pour plus de neuf chiots sur dix (92,9% ; n = 104), les signes cliniques seuls n'ont pas permis de nous orienter vers un diagnostic.

Pour seulement 3,6% des chiots (n = 4), les signes cliniques ont permis de nous orienter vers une cause inflammatoire / infectieuse. Pour trois de ces quatre chiots, l'inflammation / infection était une omphalite et pour un chiot d'origine respiratoire (écoulement nasal mucopurulent). Il n'y a eu aucun chiot présentant des signes cliniques inflammatoires / infectieux d'origine gastro-intestinale ou autres.

Pour 3,6% des chiots (n = 4), les signes cliniques nous ont conduits à une cause non inflammatoire / non infectieuse. Pour les quatre animaux appartenant à cette catégorie, les signes observés pouvant être en lien avec la mort ont été des malformations : fente palatine (n = 3) et absence de côte d'un côté du thorax (n = 1) *(Figure 10)*.

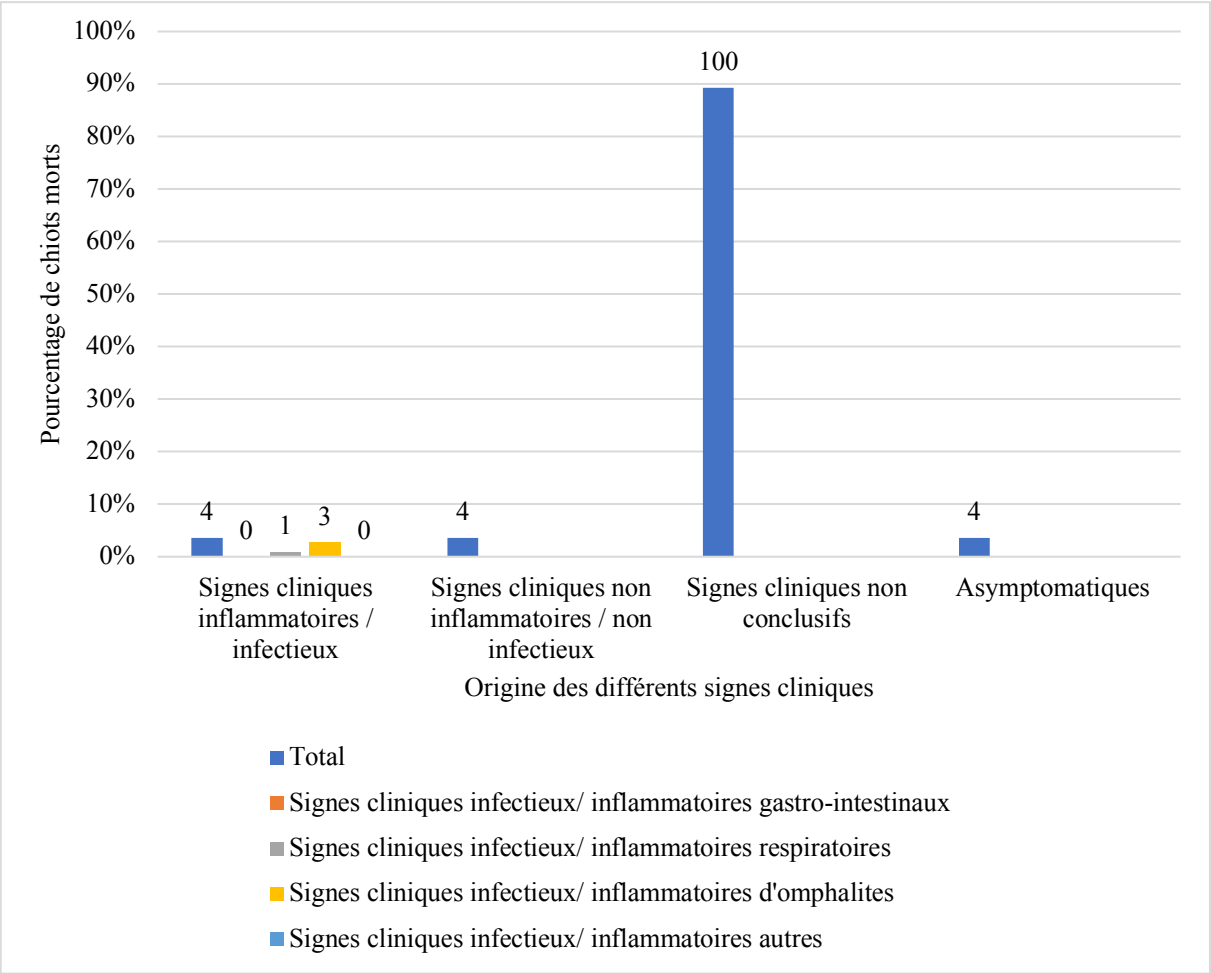

Figure 10 : Proportion de chiots morts en fonction de l'origine des différents signes cliniques présentés (n = 112)
(les étiquettes de données représentent le nombre de chiots qui ont obtenu ces pourcentages)

Pour 2,7% des individus (n = 3), les signes cliniques inflammatoires / infectieux d'omphalites semblaient être la conséquence d'un accident / traumatisme. L'explication commune à ces accidents était un cordon ombilical coupé trop court par la mère à l'origine d'une ouverture de la cavité abdominale.

c. Autopsie

Parmi les 91 chiots autopsiés, quasiment tous les chiots, soit 98,9% (n = 90), présentaient des lésions macroscopiques significatives visibles sur au moins un organe lors de l'examen nécropsique.

i. Classement par organe des lésions macroscopiques observées

Les lésions macroscopiques ont été décrites pour 18 organes différents (cerveau, trachée, poumons, cœur, thymus, rate, foie, rein, pancréas, œsophage, estomac, duodénum, jéjunum, iléum, colon, nœud lymphatique mésentérique, cavité abdominale, cavité thoracique) et les observations restantes ont été placées dans la catégorie « autre ». Les lésions macroscopiques principalement rapportées étaient présentes au niveau du poumon, du foie, du rein et des différents segments de l'intestin grêle *(Figure 11)*.

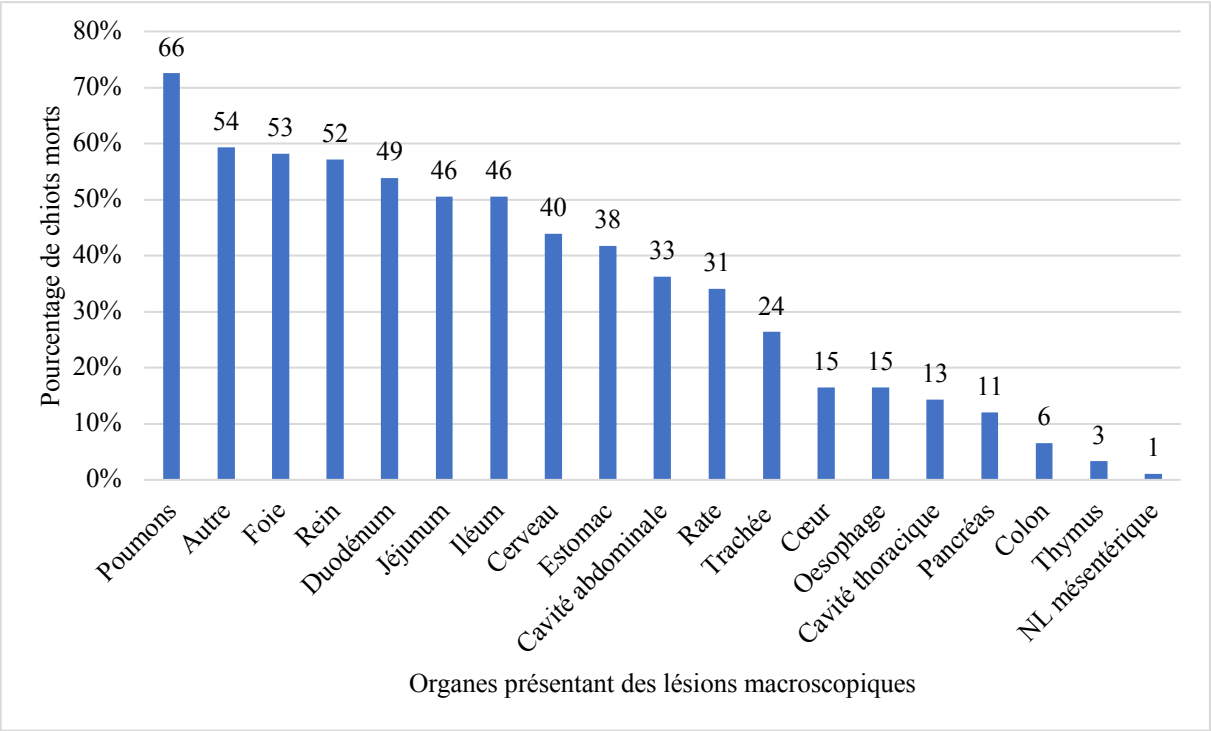

Figure 11 : Proportion de chiots morts présentant des lésions macroscopiques significatives par organe à l'autopsie (n = 91)
(les étiquettes de données représentent, pour un organe donné, le nombre de chiots dont l'organe a présenté des lésions macroscopiques parmi tous les chiots)

Ainsi, des lésions macroscopiques du poumon ont été observées chez quasiment un chiot sur quatre (72,5% ; n = 66). Pour plus de la moitié des chiots, des lésions du foie (58,2% ; n = 53), du rein (57,1% ; n = 52), du duodénum (53,8% ; n = 49), du jéjunum (50,5% ; n = 46) ou de l'iléum (50,5% ; n = 46) étaient identifiables.

ii. Classement par type de lésions macroscopiques observées

Les différentes lésions macroscopiques présentées par les 91 chiots ont été répertoriées par type puis dans l'ordre croissant de fréquence au sein du tableau en Annexe 3. Certaines de ces lésions sont illustrées par les figures 12 à 28.

A l'autopsie, plus de trois chiots sur quatre (78,0% ; n = 71) ont présenté des lésions macroscopiques de l'appareil respiratoire et plus de deux chiots sur trois (69,2% ; n = 63) des lésions gastro-intestinales et au niveau des glandes annexes (foie, rate, thymus, pancréas). Plus d'un chiot sur deux semblaient aussi avoir des lésions au niveau du système urinaire (57,1% ; n = 52) et des lésions générales (51,6% ; n = 47).

Ainsi, les lésions macroscopiques les plus fréquentes ont été des poumons roses foncés ou rouges ou rouges foncés ou noirs sur des zones ± étendues (50,5% ; n = 46), un foie rouge foncé à noir sur des zones ± étendues (34,1% ; n = 31), des parois / muqueuses des intestins (duodénum et/ou jéjunum et/ou iléum) rouges foncées à noires sur des zones ± étendues (29,7%), des reins rouges foncés à noirs (29,7% ; n = 27), un cerveau ± hypervascularisé (28,6% ; n = 26), une rate rouge foncée à noire (22,0% ; n = 20), un écoulement nasal (20,9% ; n = 19) et un épanchement abdominal (19,8% ; n = 18) *(Annexe 3)*.

Seulement un seul chiot (1,1%) n'a présenté aucune lésion macroscopique significative remarquable à l'autopsie *(Figure 29)*.

Figure 12 : Tâches violettes à rouges foncées au niveau du menton

Figure 13 : Parois intestinales rouges foncées à noires + péritoine rouge foncé + pétéchies compatibles avec une péritonite

Figure 14 : Péritoine rouge foncé et couche de substance blanche épaisse +/- jaune dans la cavité abdominale sur le péritoine compatibles avec une péritonite

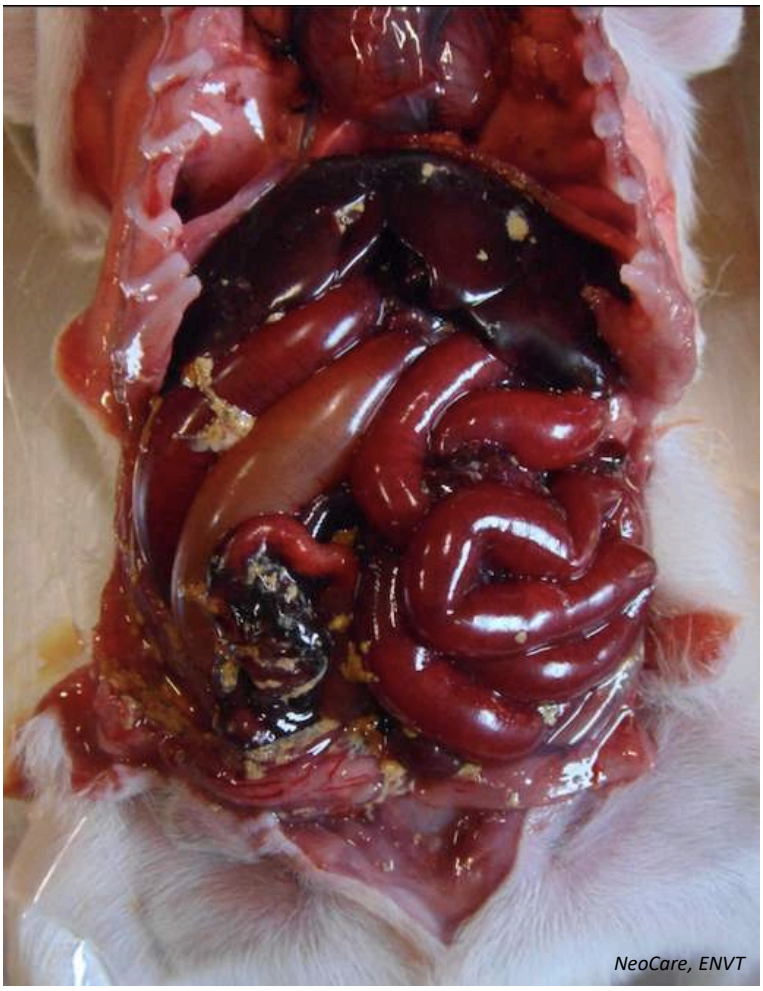

Figure 15 : Petite rupture intestinale et péritoine rouge foncé compatibles avec une péritonite à méconium

Figure 16 : Présence de pus autour de l'ombilic après incision compatible avec une omphalite

Figure 17 : Pétéchies sur la muqueuse gastrique

Figure 18 : Épais anneau rouge foncé à noir de tissu épaissi dans le cardia ou le fond de l'estomac compatible avec une irritation par la sonde d'alimentation

Figure 19 : Muqueuse de l'estomac rouge foncée à noire compatible avec une gastrite

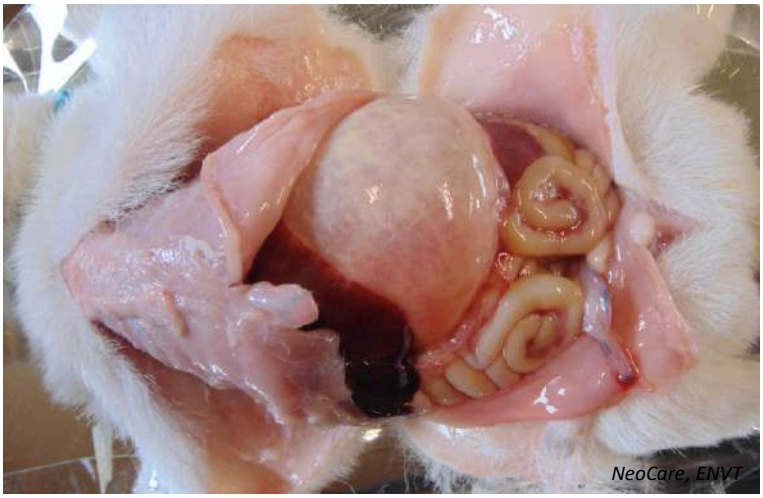

Figure 20 : Estomac très distendu (lait non digéré, beaucoup de gaz)

Figure 21 : Anses intestinales en accordéon et paroi du tube digestif rouge foncée compatibles avec une entérocolite

Figure 22 : Lobe pulmonaire ventral droit avec des points jaunes de diamètre 2 mm très nombreux dont la coupe laisse s'écouler une substance dense de couleur jaune (pus) compatible avec une bronchopneumonie

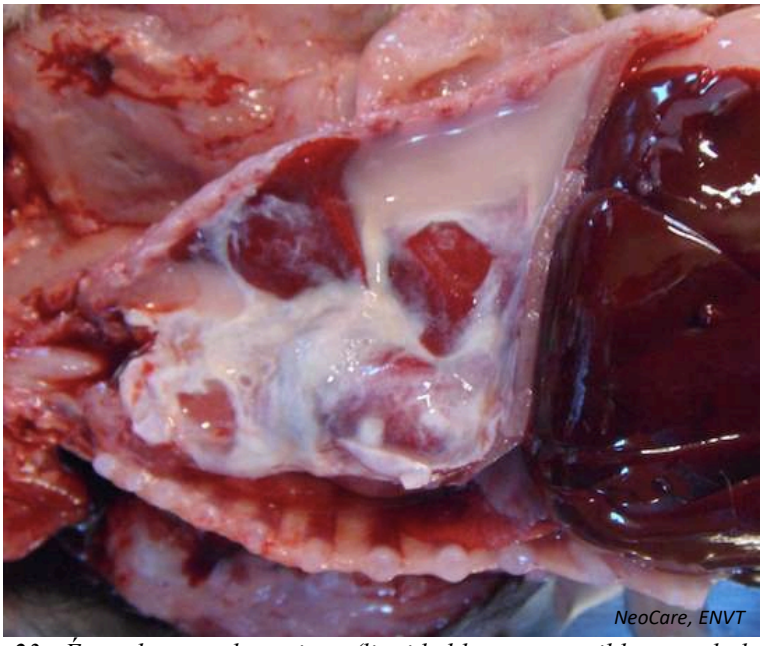

Figure 23 : Épanchement thoracique (liquide blanc compatible avec du lait)

Figure 24 : Hématome rénal

Figure 25 : Malformation congénitale rénale

Figure 26 : Fosse très marquée dans la médulla / bassinet compatible avec une hydronéphrose rénale

Figure 27 : Hypervascularisation du cerveau

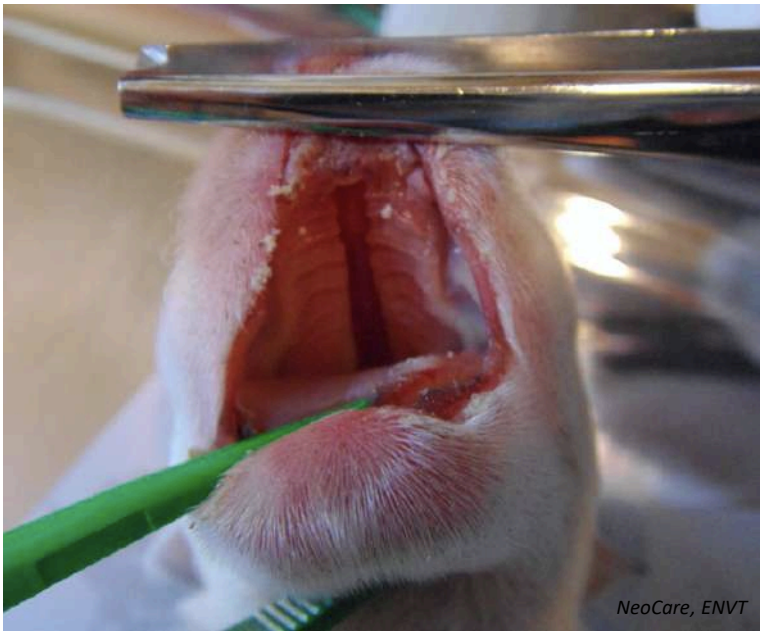

Figure 28 : Fente palatine

Des malformations ont été constatées pour 12,1% (n = 11) des chiots. Les anomalies observées ont été une déformation des membres antérieurs (n = 1), une malformation rénale (n = 2), un intestin grêle très court à absent (n = 3), une fente palatine (n = 2), une communication interventriculaire (n = 1), un colon avec paroi fine et perforée (n = 1), une absence de côte d'un côté du thorax (n = 1).

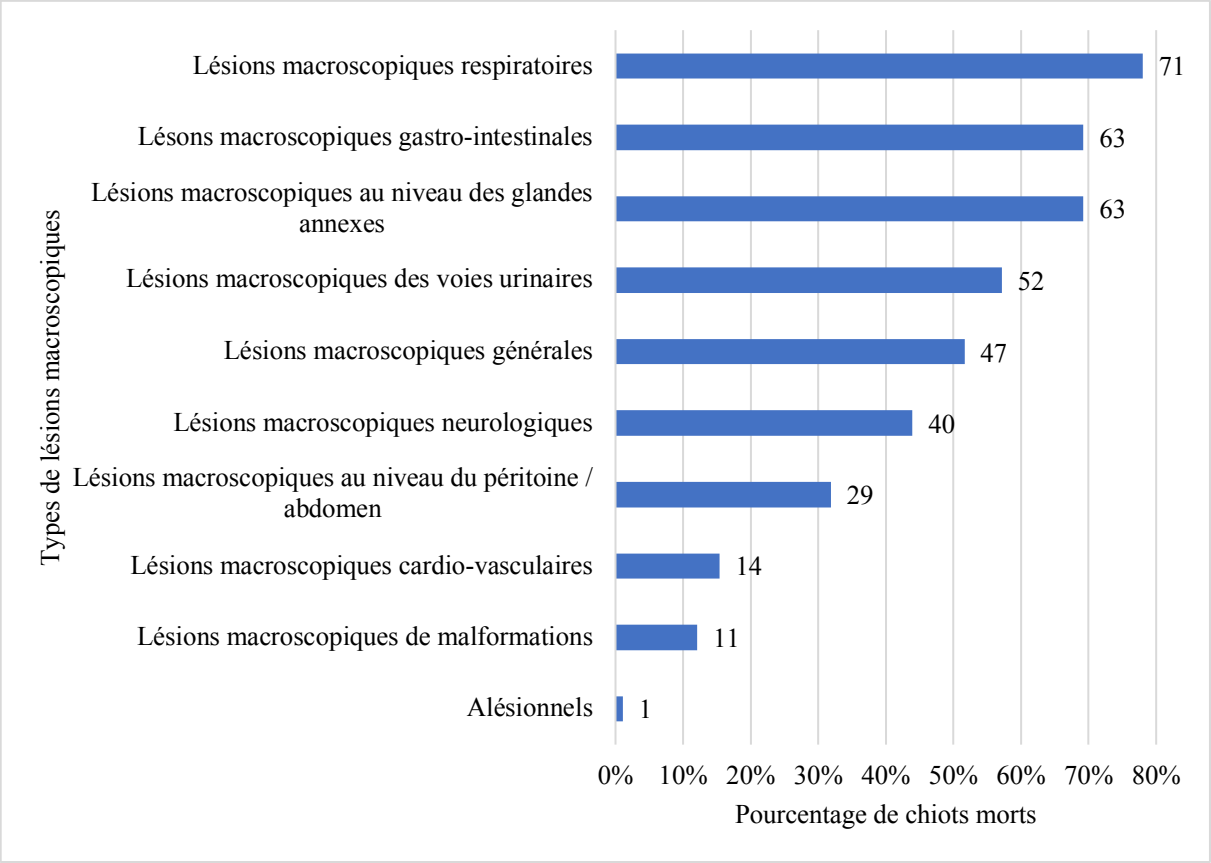

Figure 29 : Proportion de chiots morts présentant chaque type de lésions macroscopiques à l'autopsie (n = 91)
(les étiquettes de données représentent, pour un type de lésions macroscopique donné, le nombre de chiots dont au moins un organe appartenant à ce type a présenté des lésions parmi tous les chiots)

iii. Nombre de types de lésions macroscopiques différents par chiot

Les chiots ont quasiment tous (91,2% ; n = 83) présenté plusieurs types de lésions macroscopiques en même temps et ce jusqu'à combiner tous les types de lésions du classement simultanément (général, péritoine / abdomen, gastro-intestinal, cardio-vasculaire, respiratoire, glandes annexes, atteinte des voies urinaires, neurologique, malformation) *(Figure 30)*.

Entre 3 et 5 types de lésions simultanément ont été constatés pour plus de la moitié des chiots (55% ; n = 50). Plus d'un chiot sur quatre (27,5% ; n = 25) a présenté 6 ou plus types de lésions en même temps.

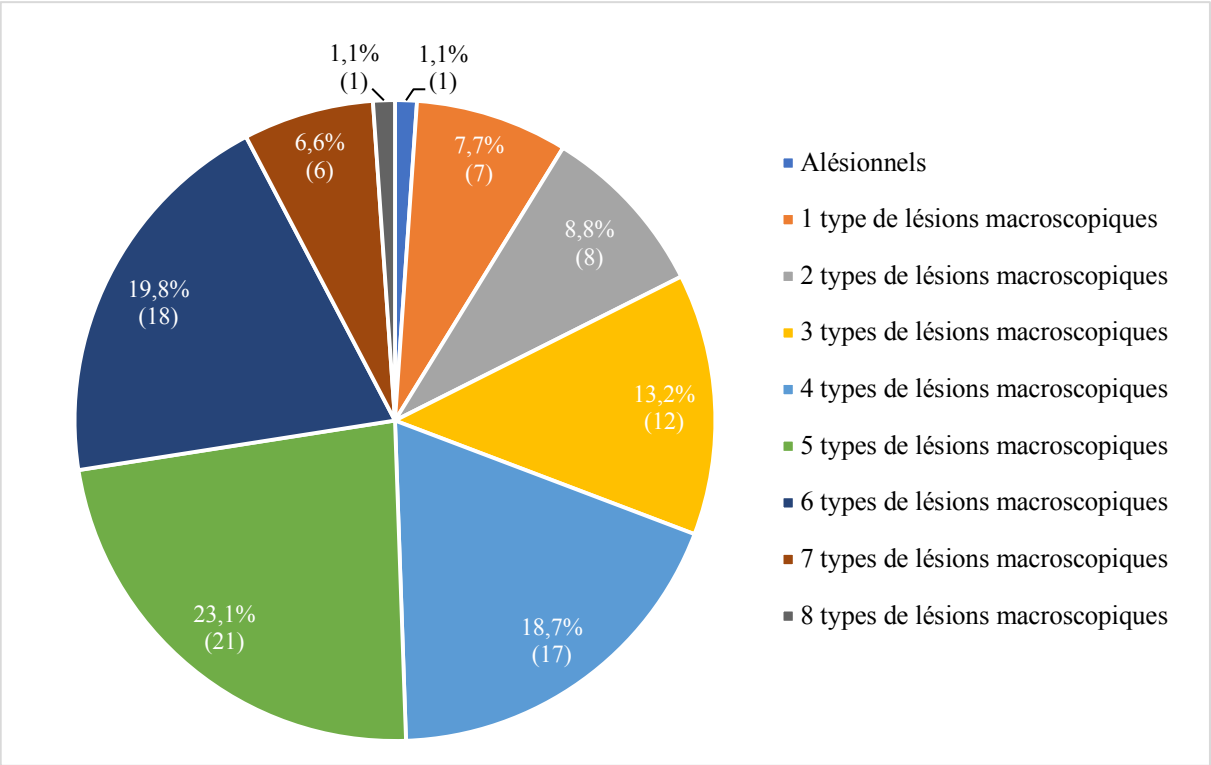

Figure 30 : Proportion de chiots avec différents nombres de types de lésions macroscopiques (n = 91) (les étiquettes de données représentent le nombre de chiots qui ont obtenu ces pourcentages)

iv. Origine des lésions macroscopiques présentées

Les lésions macroscopiques ont été non conclusives pour environ un chiot sur quatre (26,4% ; n = 24) et absentes pour 1,1% (n = 1) des chiots. Ainsi pour plus d'un chiot sur quatre (27,5% ; n = 25), les lésions macroscopiques seules n'ont pas permis de nous orienter vers un diagnostic.

Pour environ cinq chiot sur sept (70,3% ; n = 64), les lésions macroscopiques ont permis de nous orienter vers une cause inflammatoire / infectieuse. Certains chiots ont présenté des lésions macroscopiques de cause inflammatoire / infectieuse de plusieurs origines à la fois. Ainsi, parmi eux, il a été observé des lésions de cause inflammatoire / infectieuse d'origine gastro-intestinale chez 56,3% des chiots (n = 36), d'origine respiratoire chez 46,9% des chiots (n = 30), d'origine ombilicale (omphalite) chez 23,4% des chiots (n = 15) et d'autres origines chez 3,1% des chiots (n = 2).

Pour 12,1% des chiots (n = 11), les lésions macroscopiques nous ont conduits à une cause non inflammatoire / non infectieuse *(Figure 31)*.

Pour 10 d'entre eux appartenant à cette catégorie, les lésions macroscopiques ayant pu être en lien avec la mort ont été des malformations : malformation rénale (n = 2), intestin grêle très court à absent (n = 3), fente palatine (n = 2), communication interventriculaire (n = 1), colon trop long par rapport à la normale avec paroi fine (n = 1), absence de côte d'un côté du thorax (n = 1).

Pour un chiot, une lésion rénale d'hydronéphrose avec rétention importante d'urine dans la vessie associée à un potentiel uroabdomen ont été observés lors de l'autopsie.

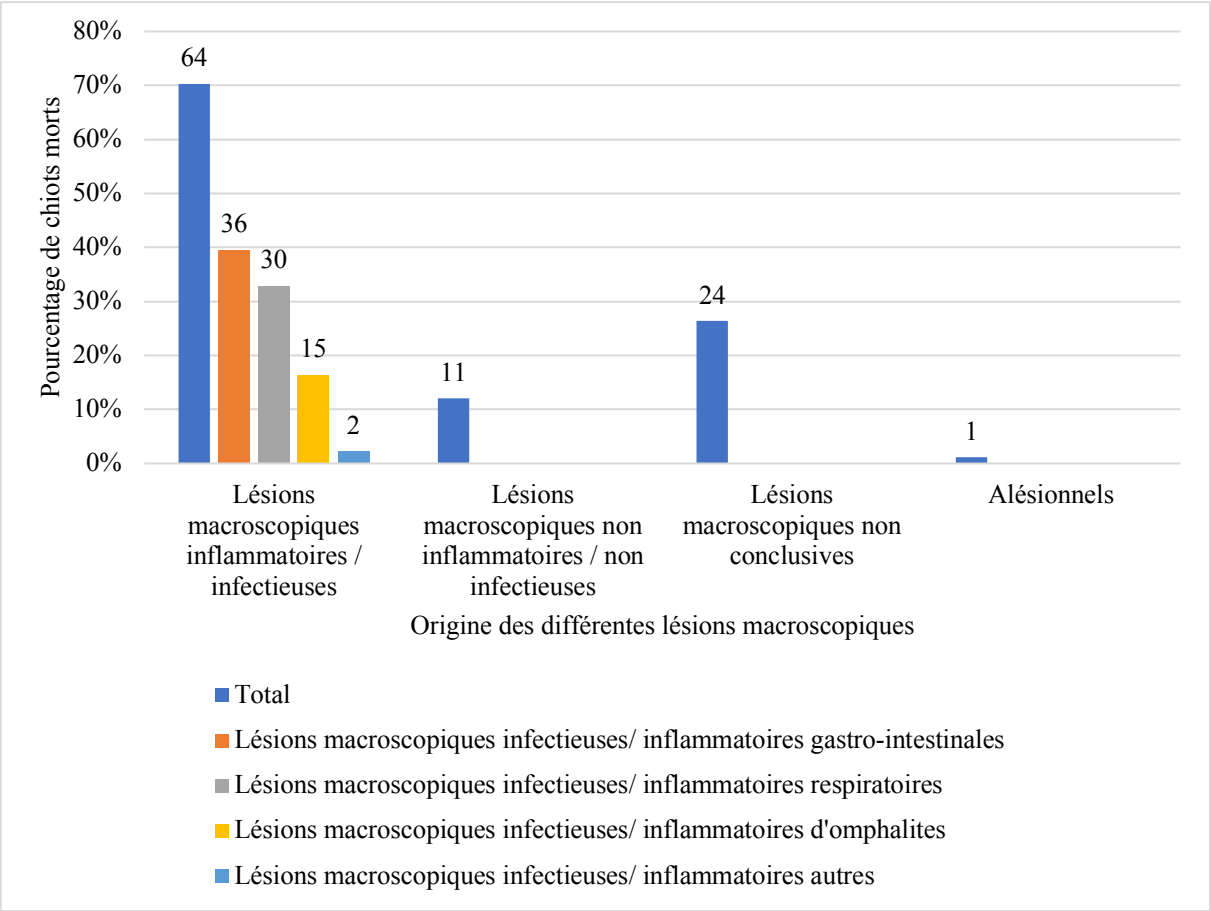

Figure 31 : Proportion de chiots morts en fonction de l'origine des lésions macroscopiques observées à l'autopsie (n = 91)
(les étiquettes de données représentent le nombre de chiots qui ont obtenu ces pourcentages)

Pour 20,9% des individus (n = 19), les lésions macroscopiques inflammatoires / infectieuses ont pu être en lien avec un accident / traumatisme.

Ces lésions ont en effet pu être causées soit par la chienne ayant coupé trop court le cordon ombilical lors de la parturition à l'origine d'une ouverture de la cavité abdominale (n = 3), soit par l'éleveur qui a nourri les chiots via une sonde orogastrique ce qui a pu être à l'origine d'une fausse déglutition et/ou d'un problème lors de l'alimentation par sonde du chiot (n = 10), ou bien par d'autres raisons entrainant une perforation de l'œsophage (n = 1), une rupture du petit intestin (n = 1), et un corps étranger dans l'estomac (n = 4).

d. Analyse histopathologique

i. Classement par organe autolysé

Parmi les 72 chiots dont les prélèvements ont été analysés à l'histopathologie, un phénomène d'autolyse a été décrit sur au moins un organe chez 30,6% des chiots (n = 22). L'autolyse a été constatée sur 1 à 12 organes simultanément.

Le phénomène d'autolyse peut rendre difficile l'identification des lésions histopathologiques sur les organes. Il a été possible d'interpréter tout de même certaines lames présentant de l'autolyse car cette dernière n'était pas trop sévère ou localisée. Cependant, la présence d'une autolyse avancée a empêché parfois l'interprétation des lames dont la seule interprétation a été « autolyse ».

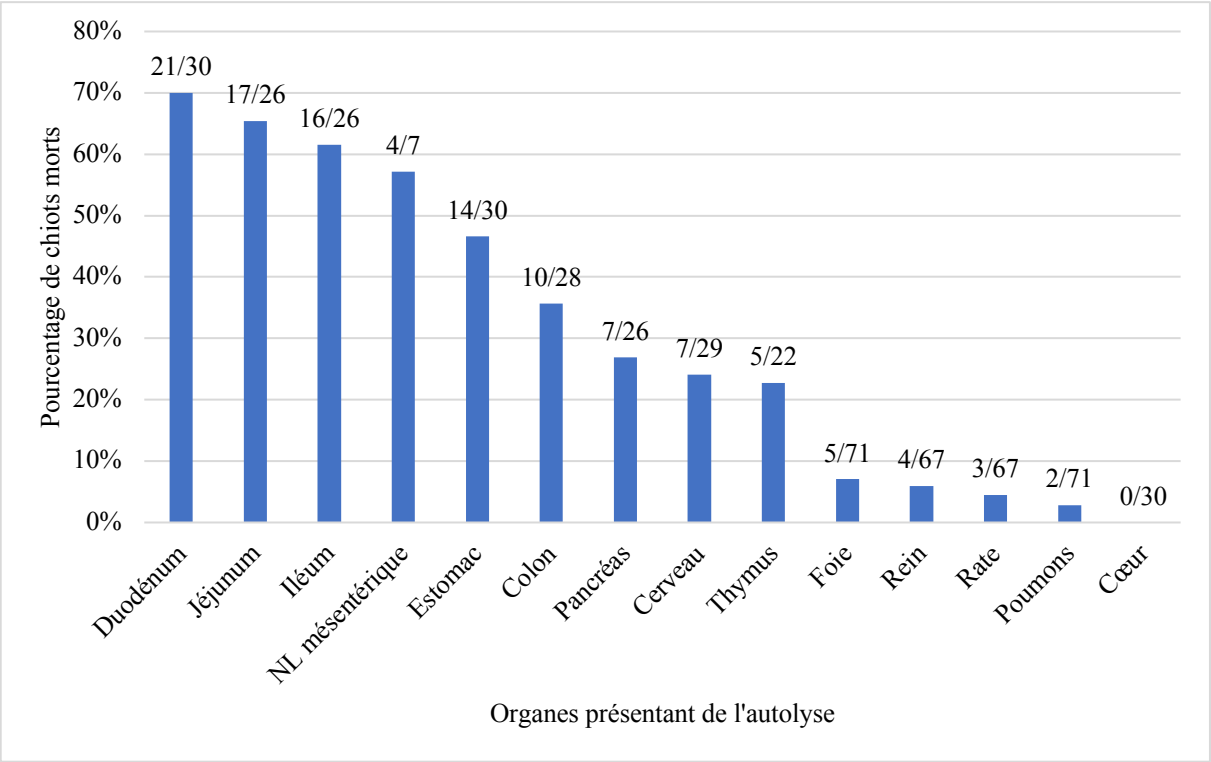

Figure 32 : Proportion de chiots morts présentant de l'autolyse par organe à l'analyse histopathologique (les étiquettes de données correspondent au nombre de chiots pour lequel l'organe présente de l'autolyse sur le nombre de chiot pour lequel cet organe a été analysé à l'histopathologie)

La figure 32 montre que les organes les plus sensibles à l'autolyse ont été ceux du tube digestif, avec notamment l'intestin grêle (duodénum, jéjunum, iléum), ainsi que le nœud lymphatique mésentérique. Cette constatation, faite pour les 31 chiots décédés en 2012, nous a notamment conduit à ne pas analyser les lames histopathologiques du tube digestif et du nœud lymphatique mésentérique pour les 41 chiots de 2013.

Le cœur, les poumons, la rate, le rein et le foie sont les organes ayant été les moins atteints par l'autolyse. Ainsi, les prélèvements histopathologiques des chiots de 2013 n'ont été analysés que pour les poumons, la rate, le foie et le rein.

ii. Classement par organe des lésions microscopiques observées

Parmi les 72 chiots dont les prélèvements ont été analysés à l'histopathologie, quasiment tous les chiots, soit 97,2% (n = 70), présentaient des lésions microscopiques significatives sur au moins un organe lors de l'analyse histopathologique.

Ces lésions microscopiques ont été décrites pour 14 organes différents (cerveau, poumons, cœur, thymus, rate, foie, rein, pancréas, estomac, duodénum, jéjunum, iléum, colon, +/- nœud lymphatique mésentérique).

Cependant, comme énoncé précédemment, tous ces organes n'ont pas été analysés pour tous les chiots bien qu'ils aient été prélevés pour tout le monde. Le tableau 13 résume le nombre d'organes analysés par organe par année, en précisant le nombre d'organes ayant présenté de l'autolyse, ainsi qu'au total les deux années confondues.

Tableau 13 : Organes analysés dont organes avec autolyse par année (2012 et 2013) et au total

	2012 (n = 31)		**2013 (n = 41)**		**Total (n = 72)**	
	Organes analysés	Dont organes avec autolyse	Organes analysés	Dont organes avec autolyse	Organes analysés	Dont organes avec autolyse
Cerveau	29 (93,5%)	7 (22,6%)	0 (0,0%)	0 (0,0%)	29 (40,3%)	7 (9,7%)
Poumons	30 (96,8%)	2 (6,5%)	41 (100,0%)	0 (0,0%)	71 (98,6%)	2 (2,8%)
Cœur	30 (96,8%)	0 (0,0%)	0 (0,0%)	0 (0,0%)	30 (41,7%)	0 (0,0%)
Thymus	22 (71,0%)	5 (16,1%)	0 (0,0%)	0 (0,0%)	22 (30,6%)	5 (6,9%)
Rate	27 (87,1%)	2 (6,5%)	40 (97,6%)	1 (2,4%)	67 (93,1%)	3 (4,2%)
Foie	31 (100,0%)	4 (12,9%)	40 (97,6%)	1 (2,4%)	71 (98,6%)	5 (6,9%)
Rein	31 (100,0%)	4 (12,9%)	36 (87,8%)	0 (0,0%)	67 (93,1%)	4 (5,6%)
Pancréas	26 (83,9%)	7 (22,6%)	0 (0,0%)	0 (0,0%)	26 (36,1%)	7 (9,7%)
Estomac	30 (96,8%)	14 (45,2%)	0 (0,0%)	0 (0,0%)	30 (41,7%)	14 (19,4%)
Duodénum	30 (96,8%)	21 (67,7%)	0 (0,0%)	0 (0,0%)	30 (41,7%)	21 (29,2%)
Jéjunum	26 (83,9%)	17 (54,8%)	0 (0,0%)	0 (0,0%)	26 (36,1%)	17 (23,6%)
Iléum	26 (83,9%)	16 (51,6%)	0 (0,0%)	0 (0,0%)	26 (36,1%)	16 (22,2%)
Colon	28 (90,3%)	10 (32,3%)	0 (0,0%)	0 (0,0%)	28 (38,9%)	10 (13,9%)
NL mésen-térique	7 (22,6%)	4 (12,9%)	0 (0,0%)	0 (0,0%)	7 (9,7%)	4 (5,6%)

Une fois rapporté au nombre d'organes analysés, les lésions microscopiques étaient principalement observées au niveau du poumon et du foie puis dans une moindre mesure au niveau du duodénum, du rein et du thymus. Le cœur, le colon, la rate et l'estomac ont été les organes les moins atteints. *(Figure 33)*.

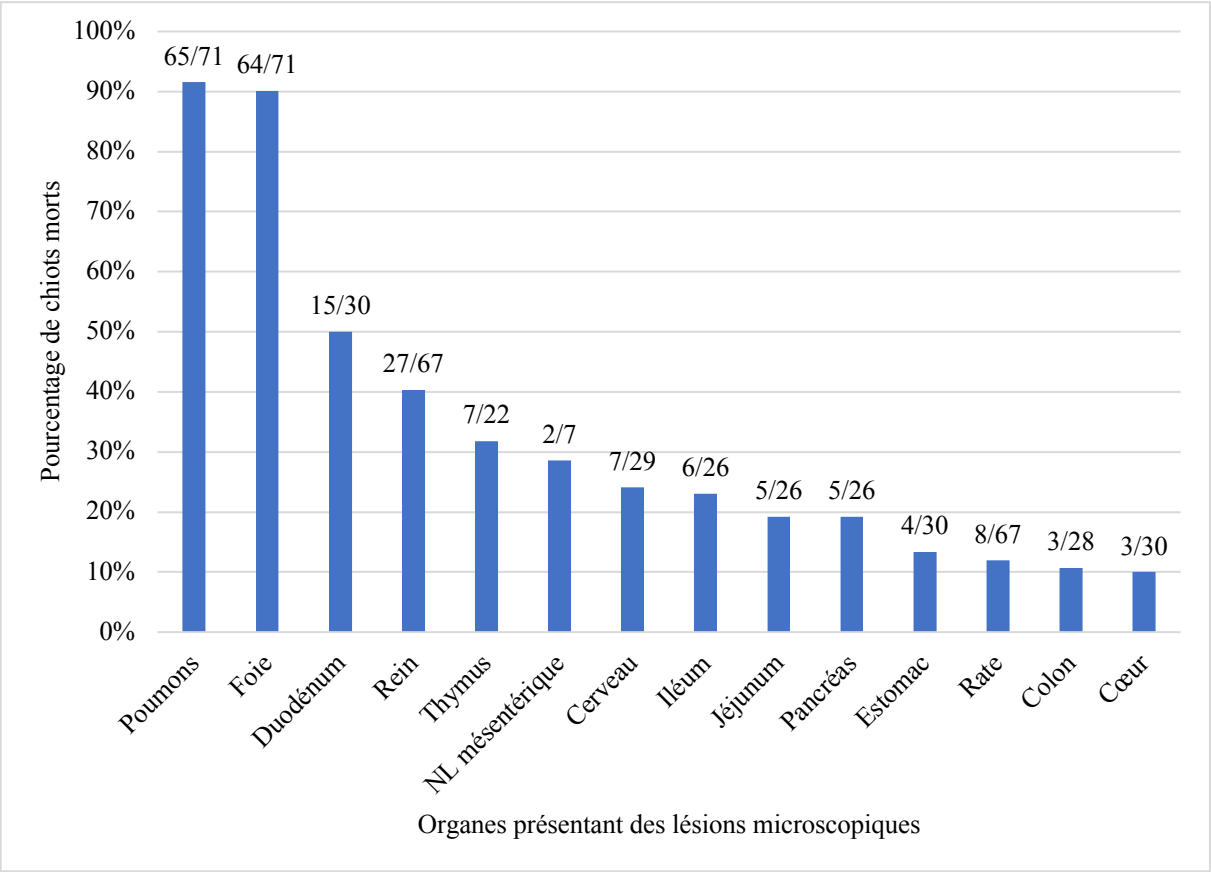

Figure 33 : Proportion de chiots morts présentant des lésions microscopiques significatives par organe à l'analyse histopathologique
(les étiquettes de données correspondent au nombre de chiots pour lequel l'organe présente des lésions microscopiques sur le nombre de chiot pour lequel cet organe a été analysé à l'histopathologie)

De nombreuses observations non significatives, car physiologiques compte tenu de l'âge des chiots morts, n'ont pas été prises en compte parmi ces lésions. En effet, 13 cœurs (43,3% des cœurs) présentaient des foyers embryonnaires, 66 rates (98,5% des rates) de l'hématopoïèse, 63 foies (88,7% des foies) de l'hématopoïèse, 35 reins (52,2% des reins) des structures fœtales.

iii. Classement par type de lésions microscopiques observées

Les différentes lésions microscopiques présentées par les 72 chiots ont été répertoriées par type puis dans l'ordre croissant de fréquence au sein du tableau en Annexe 4. Certaines de ces lésions sont illustrées par les figures 34 à 49.

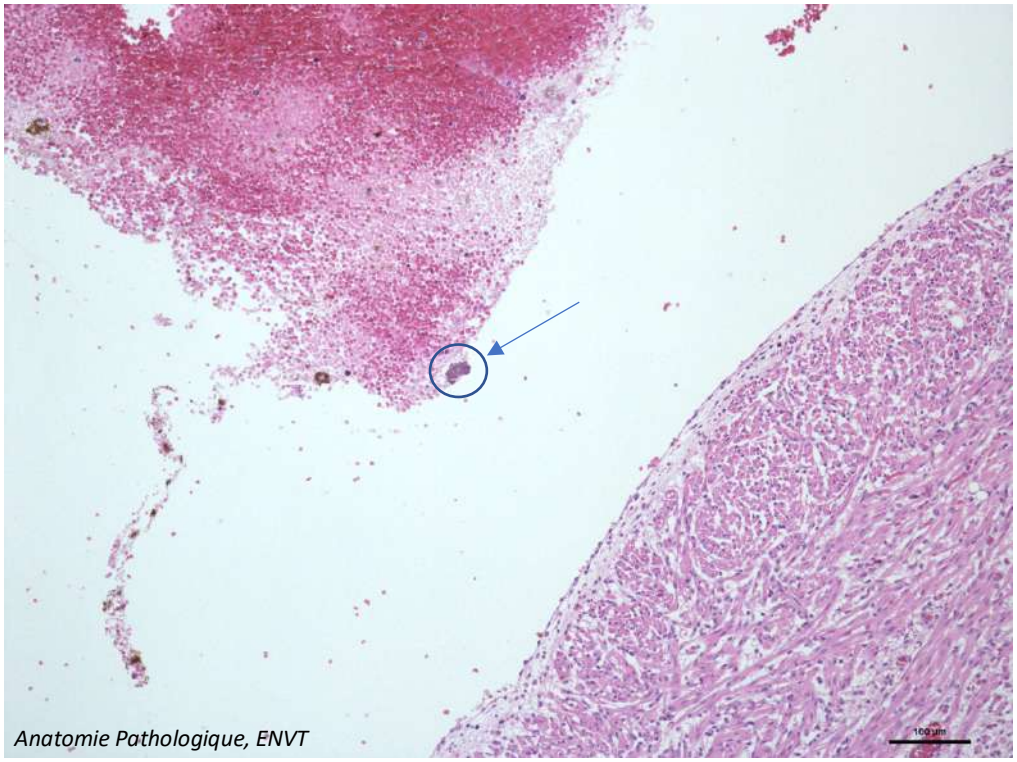

Figure 34 : Image microscopique d'une coupe de cœur de chiot : colonies bactériennes à la surface d'un caillot sanguin présent dans une cavité cardiaque (HE x100)

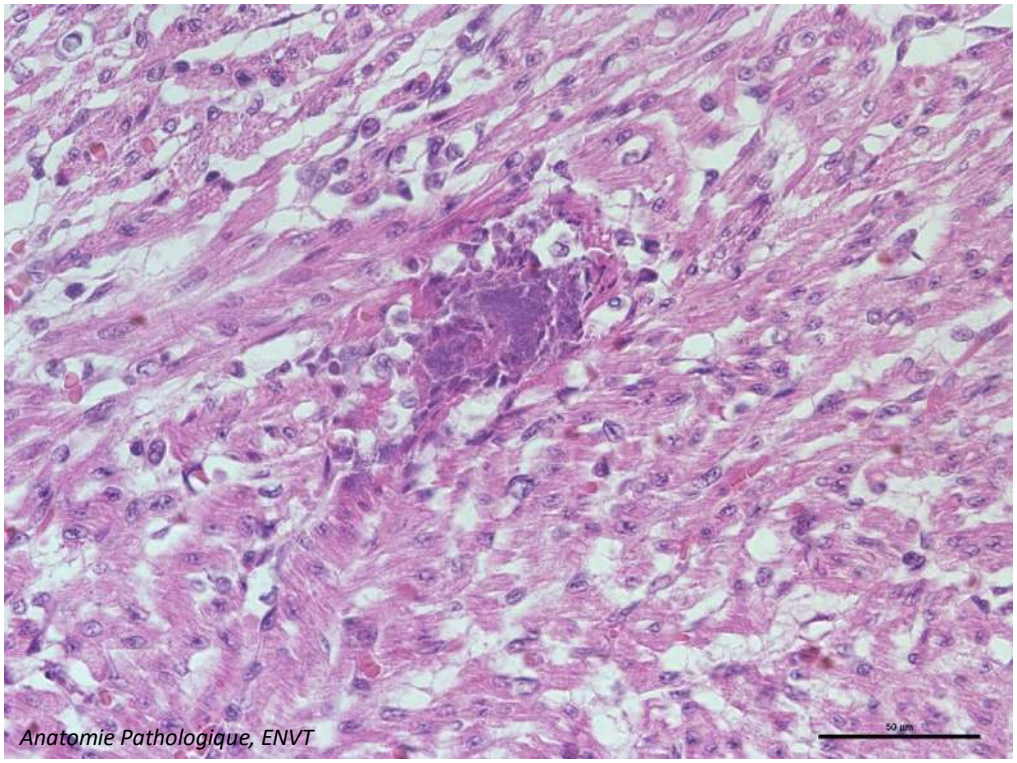

Figure 35 : Image microscopique d'une coupe de cœur de chiot : colonies bactériennes dans le myocarde associées à une inflammation (HE x400)

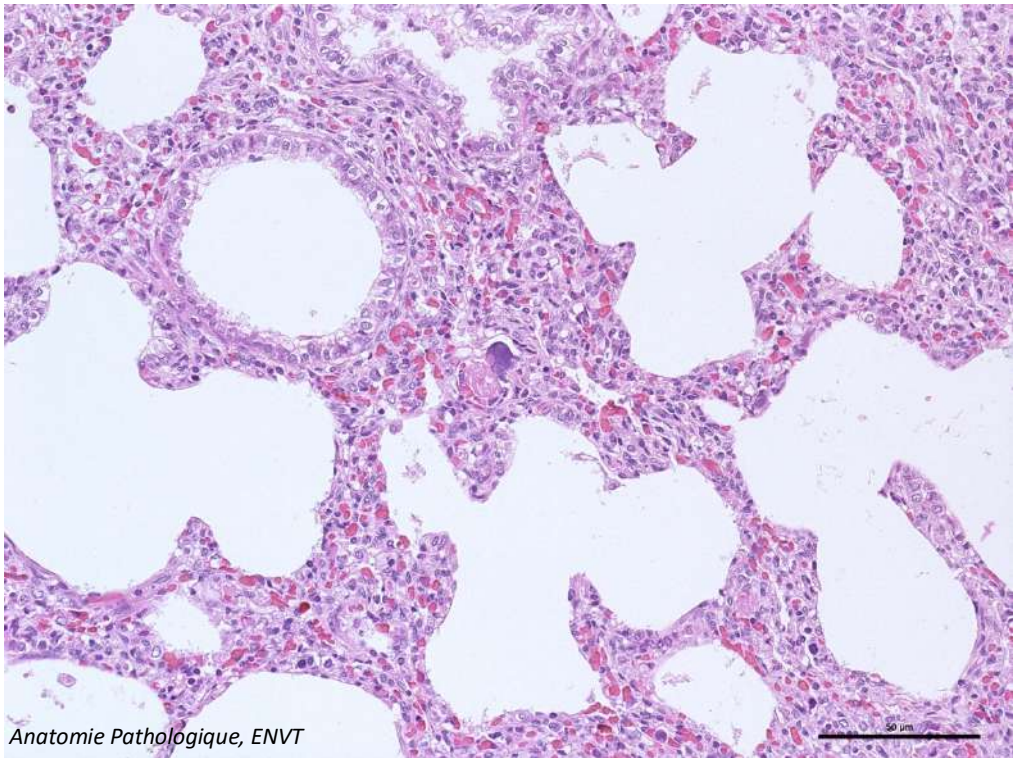

Figure 36 : Image microscopique d'une coupe de poumon de chiot : colonies bactériennes dans le parenchyme alvéolaire (HE x200)

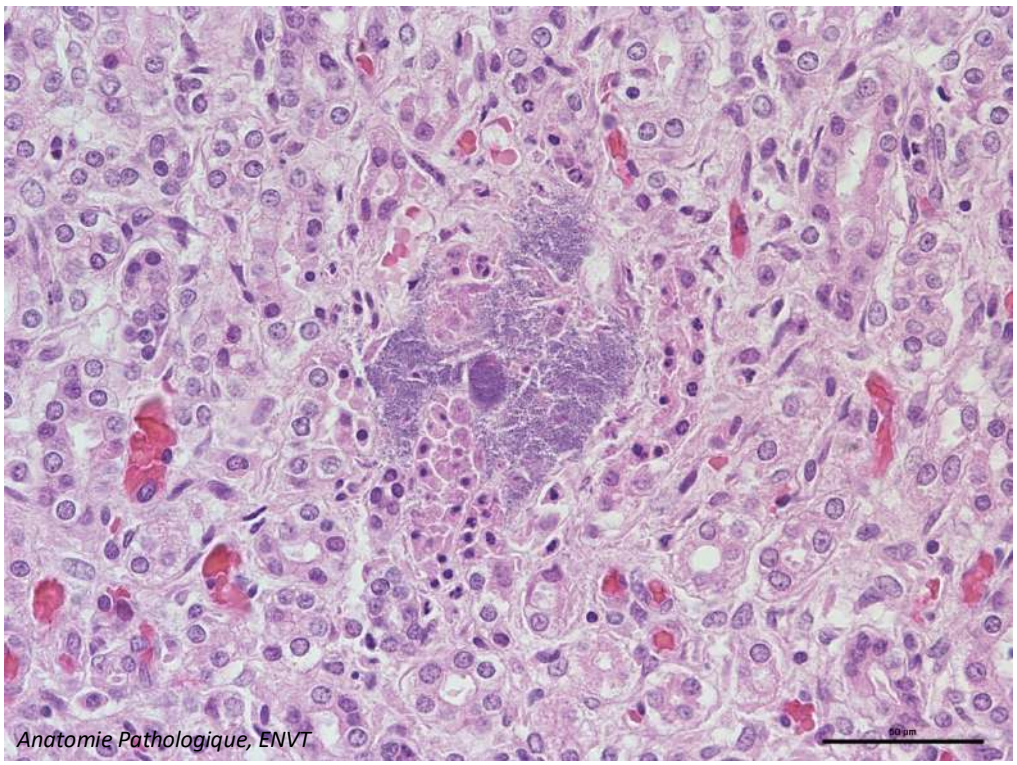

Figure 37 : Image microscopique de rein de chiot : colonies bactériennes associées à une dégénérescence et une inflammation (HE x400)

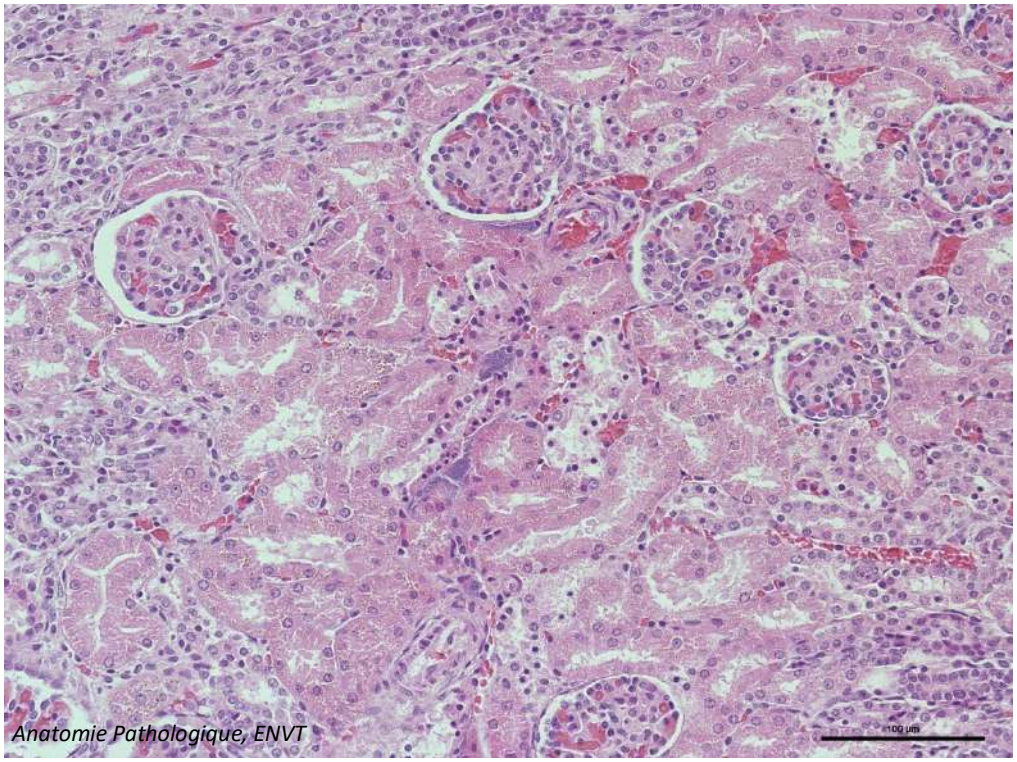

Figure 38 : Image microscopique de rein de chiot : colonies bactériennes associées à une dégénérescence tubulaire (HE x200)

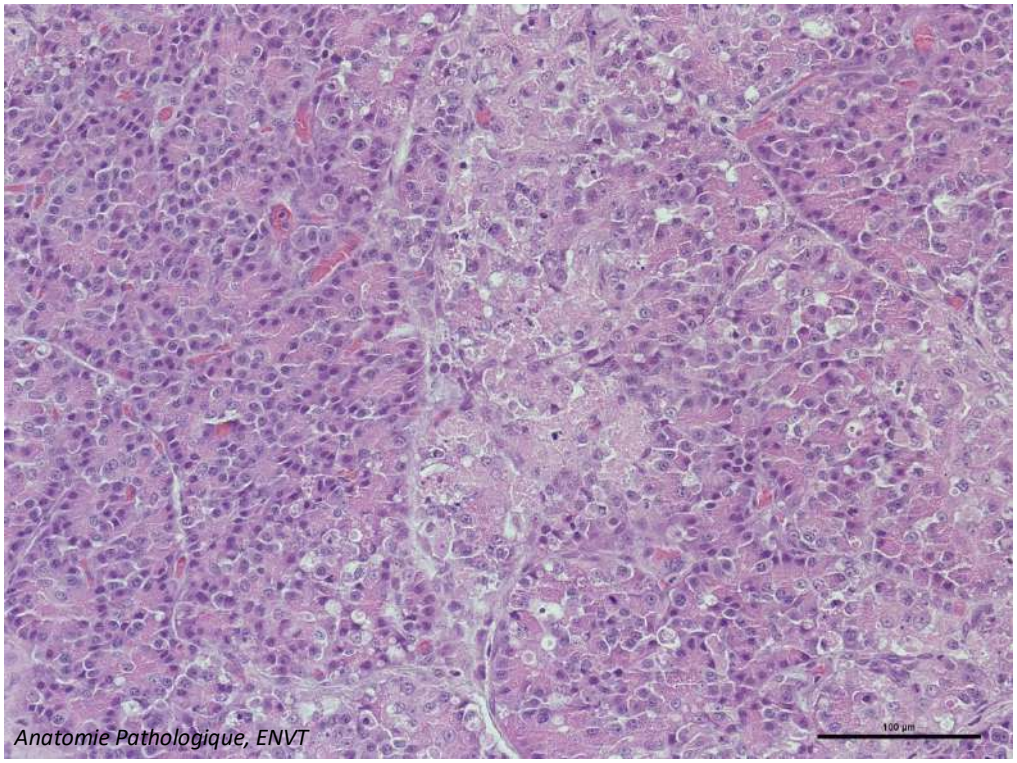

Figure 39 : Image microscopique de pancréas de chiot : foyer de nécrose associé à une inflammation et une réaction périphérique (HE x200)

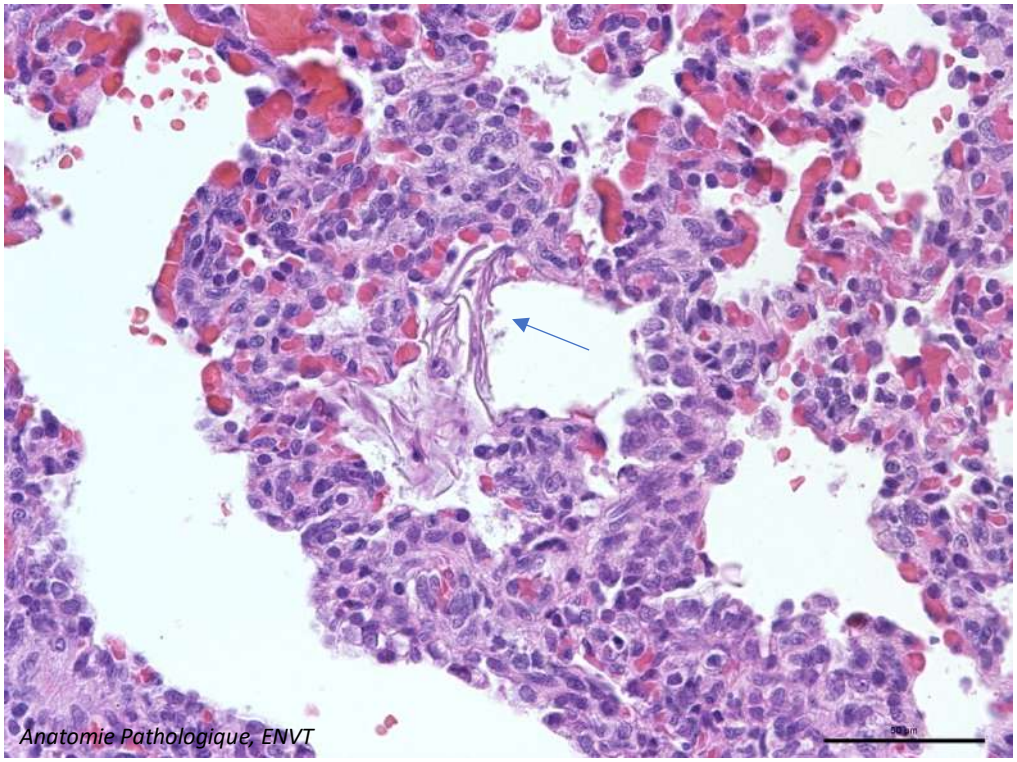

Figure 40 : Image microscopique de poumon de chiot : amas de squames dans les alvéoles (HE x400)

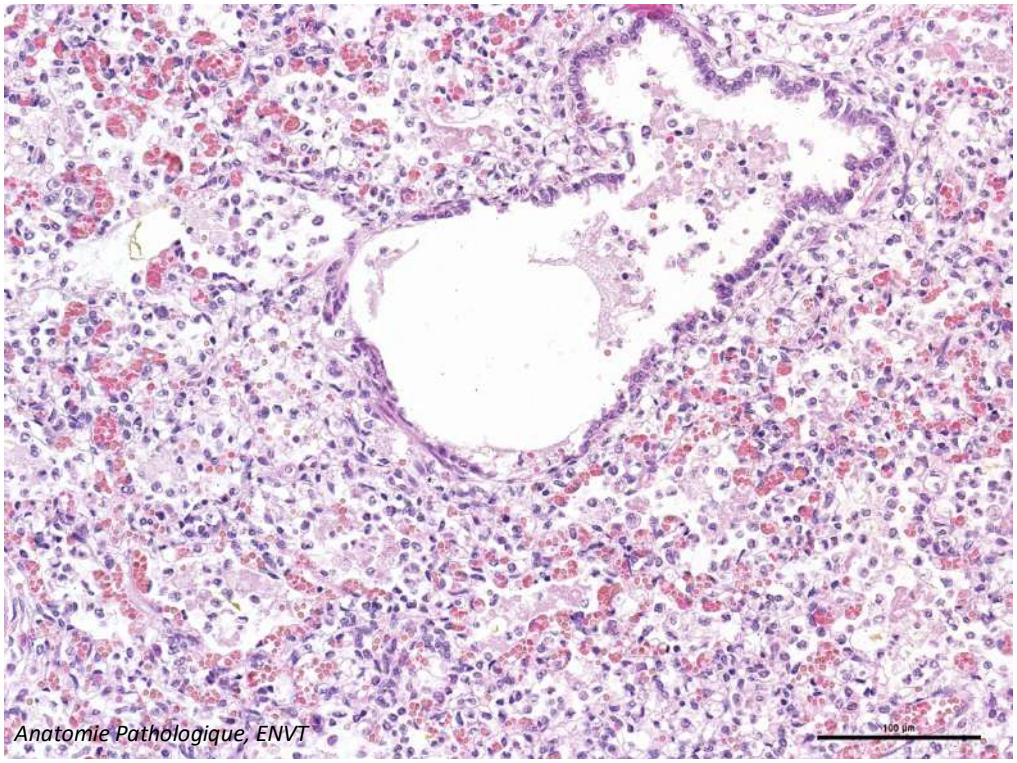

Figure 41 : Image microscopique de poumon de chiot : bronchopneumonie avec cellules et protéines dans les bronchioles et dans les alvéoles (HE x200)

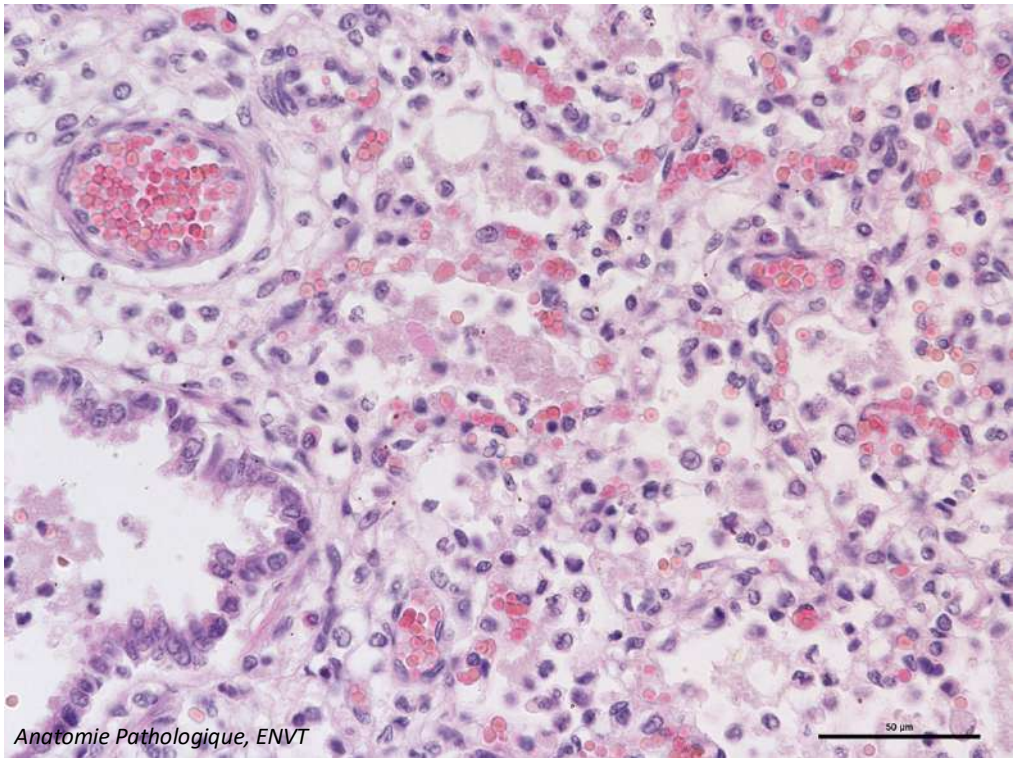

Figure 42 : Image microscopique de poumon de chiot : bronchopneumonie avec cellules et protéines dans les bronchioles et dans les alvéoles (HE x400)

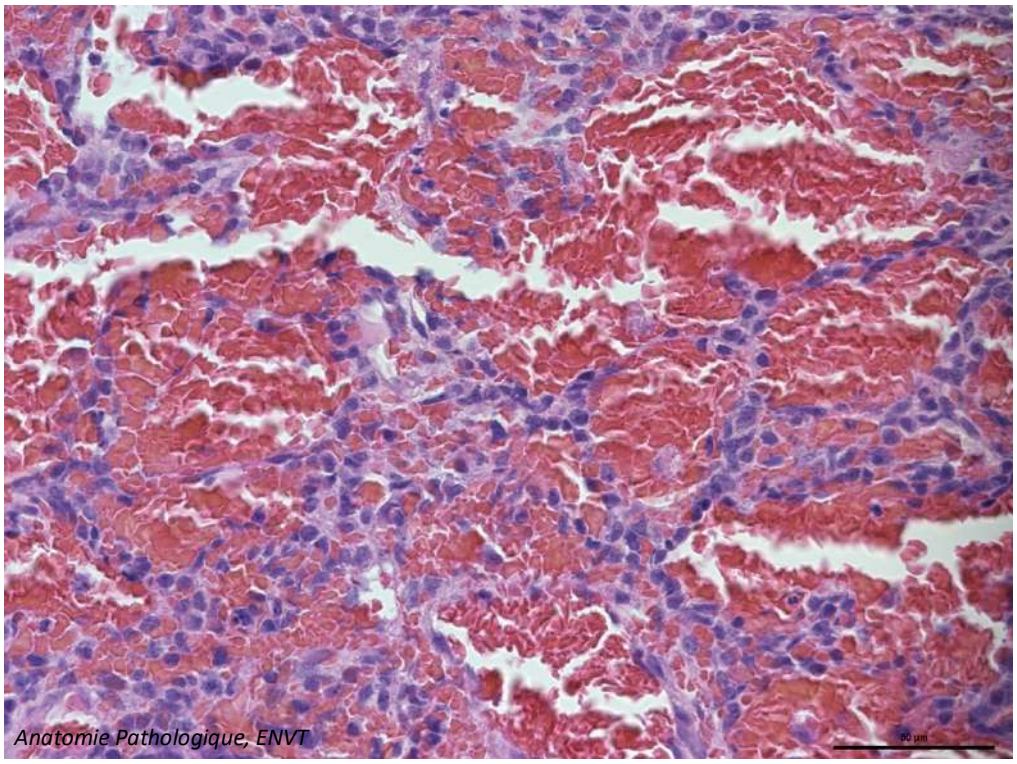

Figure 43 : Image microscopique de poumon de chiot : hémorragie alvéolaire avec suspicion de déploiement pulmonaire partiel (HE x400)

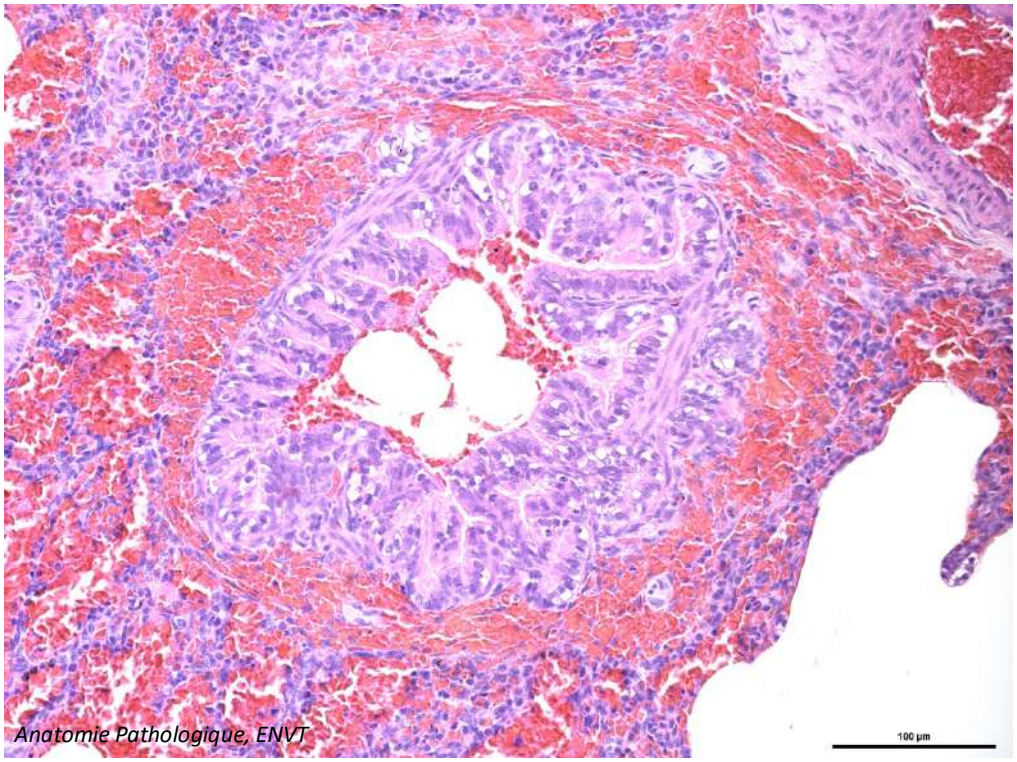

Figure 44 : Image microscopique de poumon de chiot : hémorragie alvéolaire avec suspicion de déploiement pulmonaire partiel (HE x200)

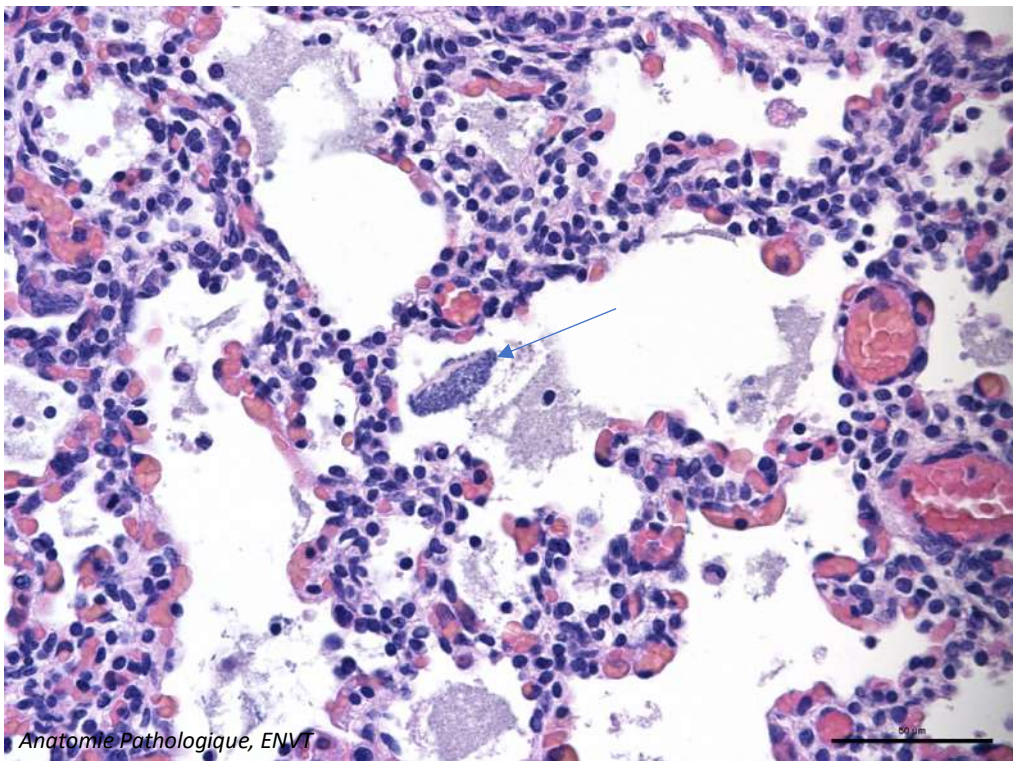

Figure 45 : Image microscopique de poumon de chiot : présence de bactéries autour d'un squame dans une alvéole (HE x400)

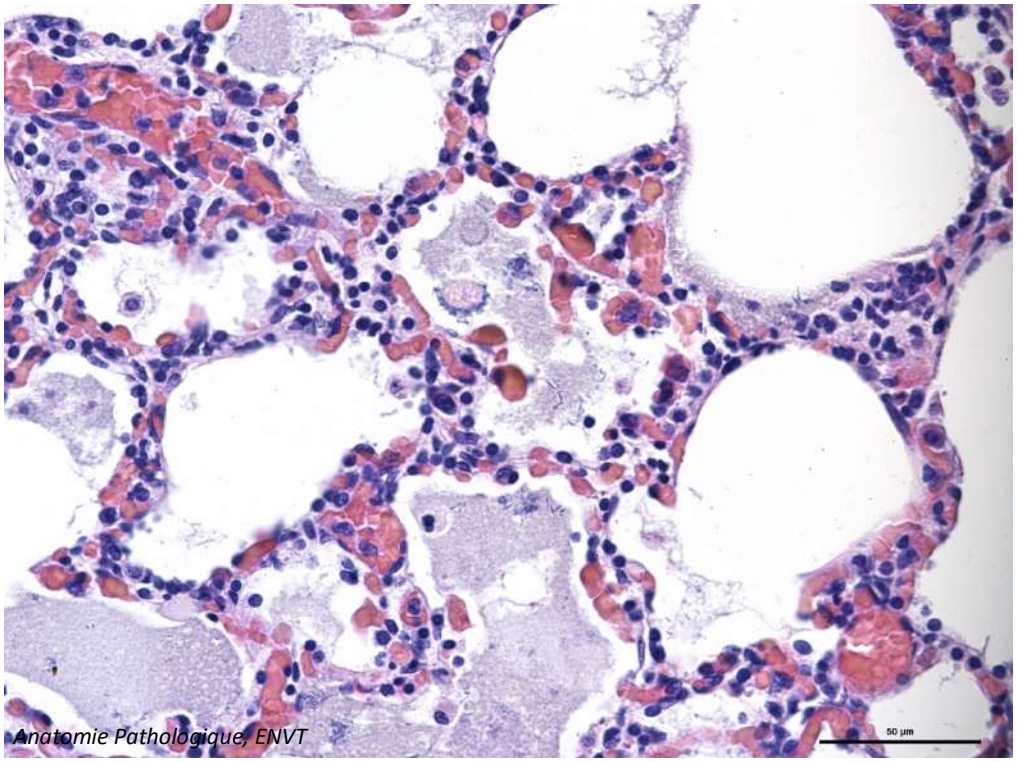

Figure 46 : Image microscopique de poumon de chiot : présence de bactéries dans les alvéoles (HE x400)

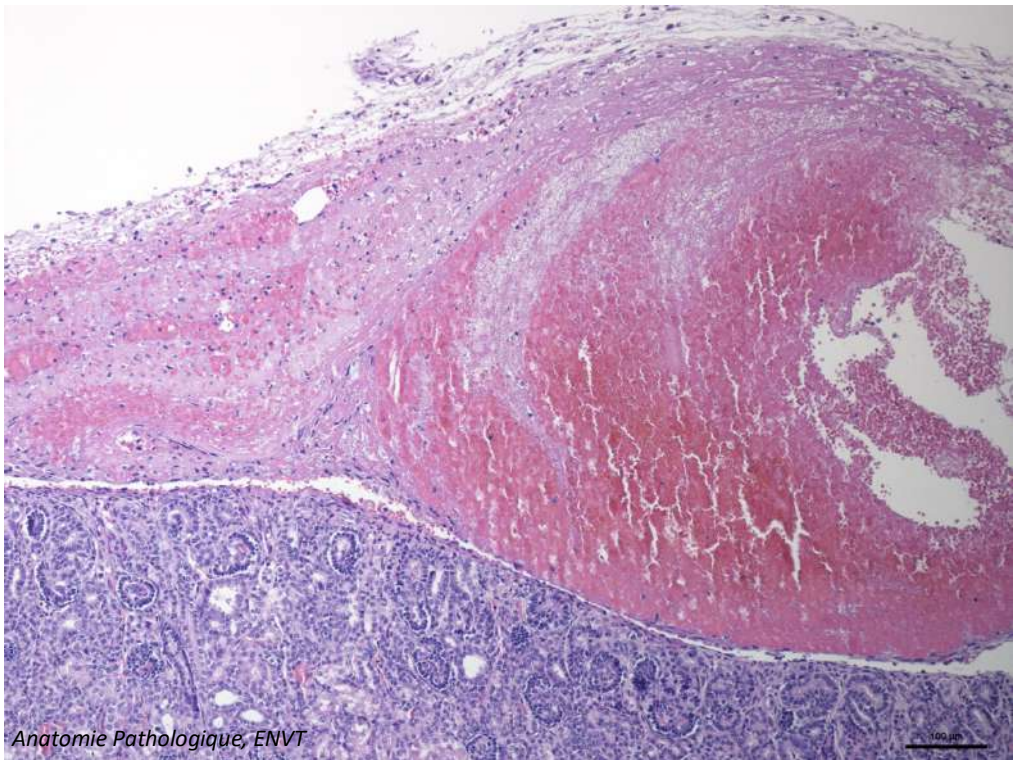

Figure 47 : Image microscopique de rein de chiot : hématome rénal sous-capsulaire (HE x100)

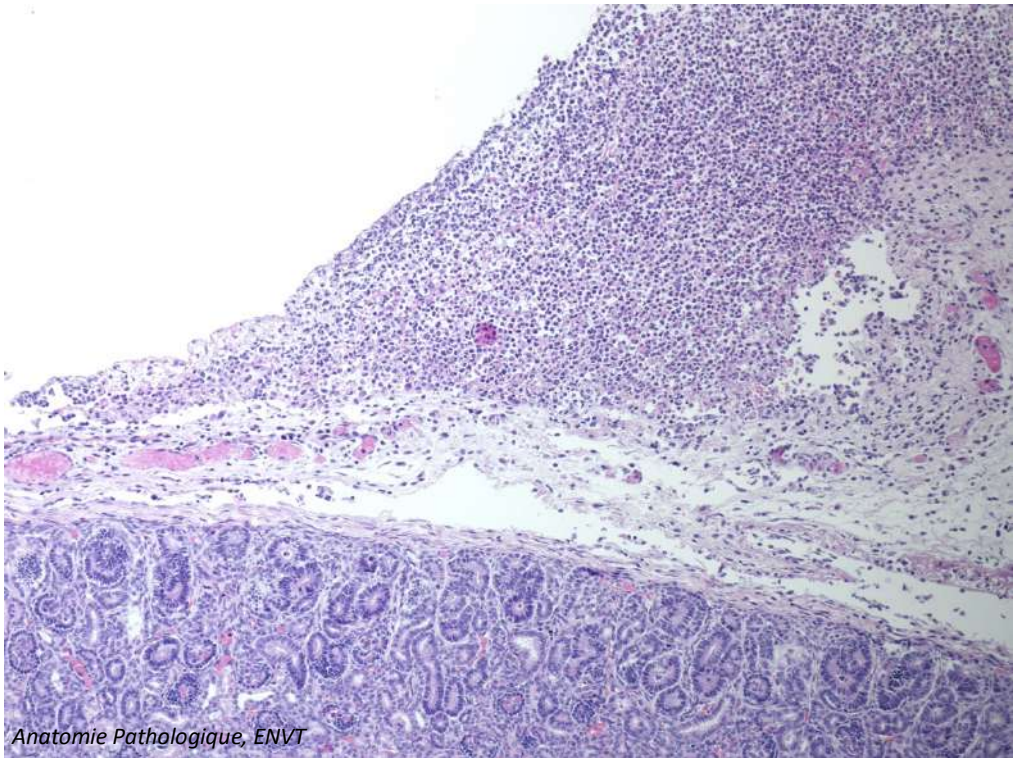

Figure 48 : Image microscopique de rein de chiot : péritonite focale fibrinoleucocytaire et macrophagique capsulaire rénale (HE x100)

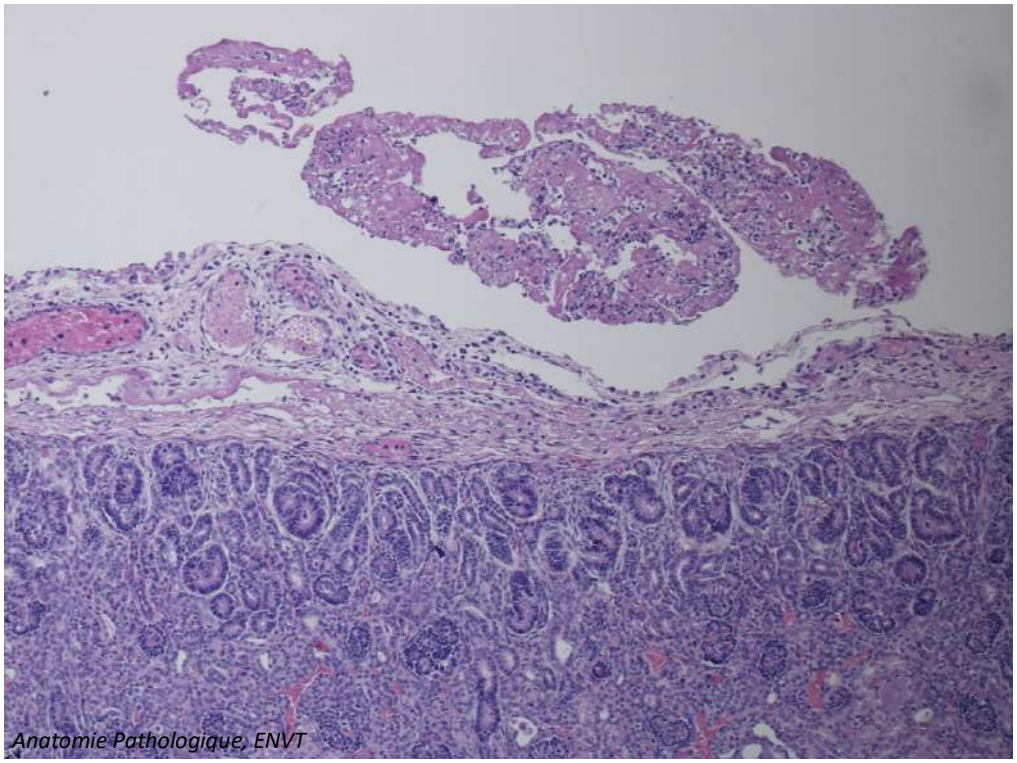

Figure 49 : Image microscopique de rein de chiot : péritonite focale fibrinoleucocytaire extra-rénale (HE x100)

A l'analyse histopathologique, environ neuf chiots sur dix ont présenté des lésions microscopiques de l'appareil respiratoire (91,5% ; n = 65/71) et des glandes annexes (foie, rate, thymus, pancréas) (88,9% ; n = 64/72). Quasiment un chiot sur deux (51,6% ; n = 16/31) a quant à lui présenté des lésions gastro-intestinales. Les lésions au niveau du système urinaire (40,3% ; n = 27/67), neurologiques (24,1% ; n = 7/29) et cardio-vasculaires (10,0% ; n = 3/30) ont été moins importantes.

Seulement deux chiots (2,8% ; n = 2/72) n'ont eu aucune lésion microscopique significative remarquable à l'analyse histopathologique *(Figure 50)*.

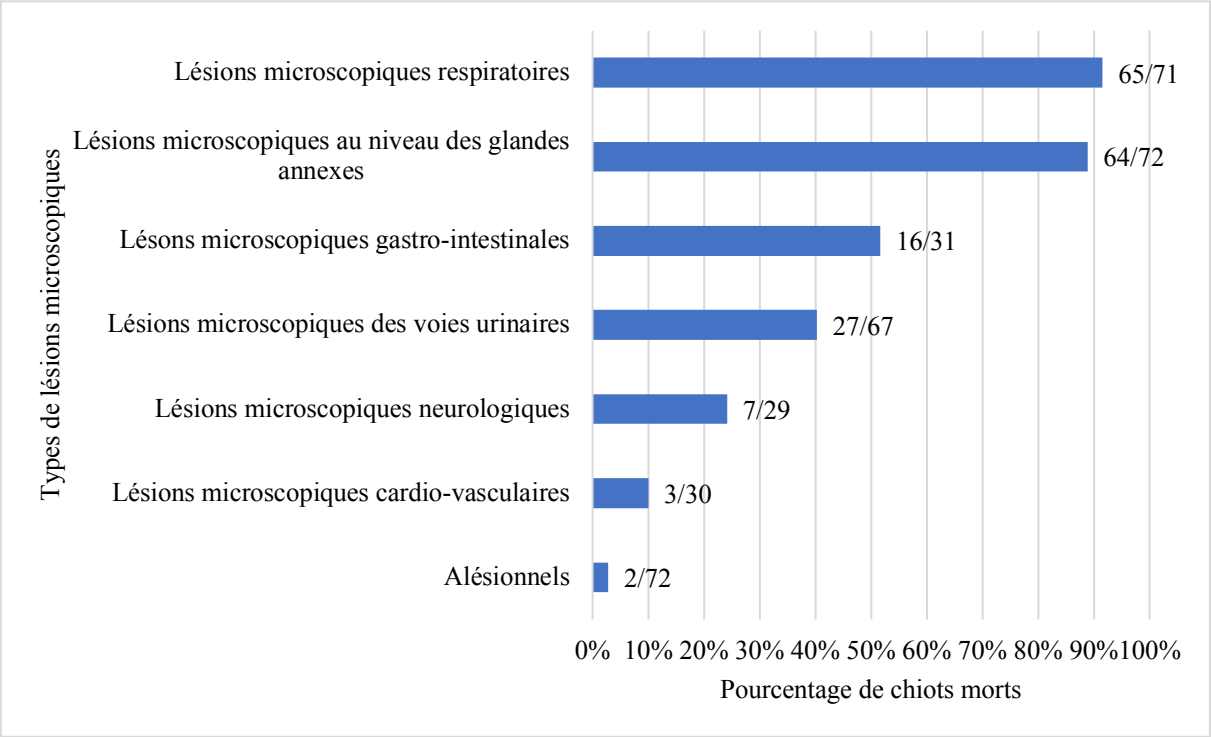

Figure 50 : Proportion de chiots morts présentant chaque type de lésions microscopiques (les étiquettes de données correspondent au nombre de chiots pour lequel le type de lésions microscopiques est présent sur le nombre de chiot pour lequel ce type de lésions a été analysé à l'histopathologie)

iv. Nombre de types de lésions microscopiques différents par chiot

Parmi les 72 chiots, tous les types de lésions microscopiques ont été analysés pour seulement 27 chiots en 2012.

Ces 27 chiots ont tous présenté plusieurs types de lésions microscopiques en même temps et ce jusqu'à combiner 5 types de lésions du classement simultanément (gastro-intestinal, cardio-vasculaire, respiratoire, glandes annexes, atteinte des voies urinaires, neurologique) *(Figure 51)*.

Entre 2 et 4 types de lésions simultanément ont été constatés pour plus de trois chiots sur quatre (77,7% ; n = 21). Un seul type de lésions a été observé pour trois chiots (11,1% ; n = 3) et 5 types de lésions pour trois chiots (11,1% ; n = 3). Parmi les 27 chiots, aucun n'a été alésionnel à l'histopathologie.

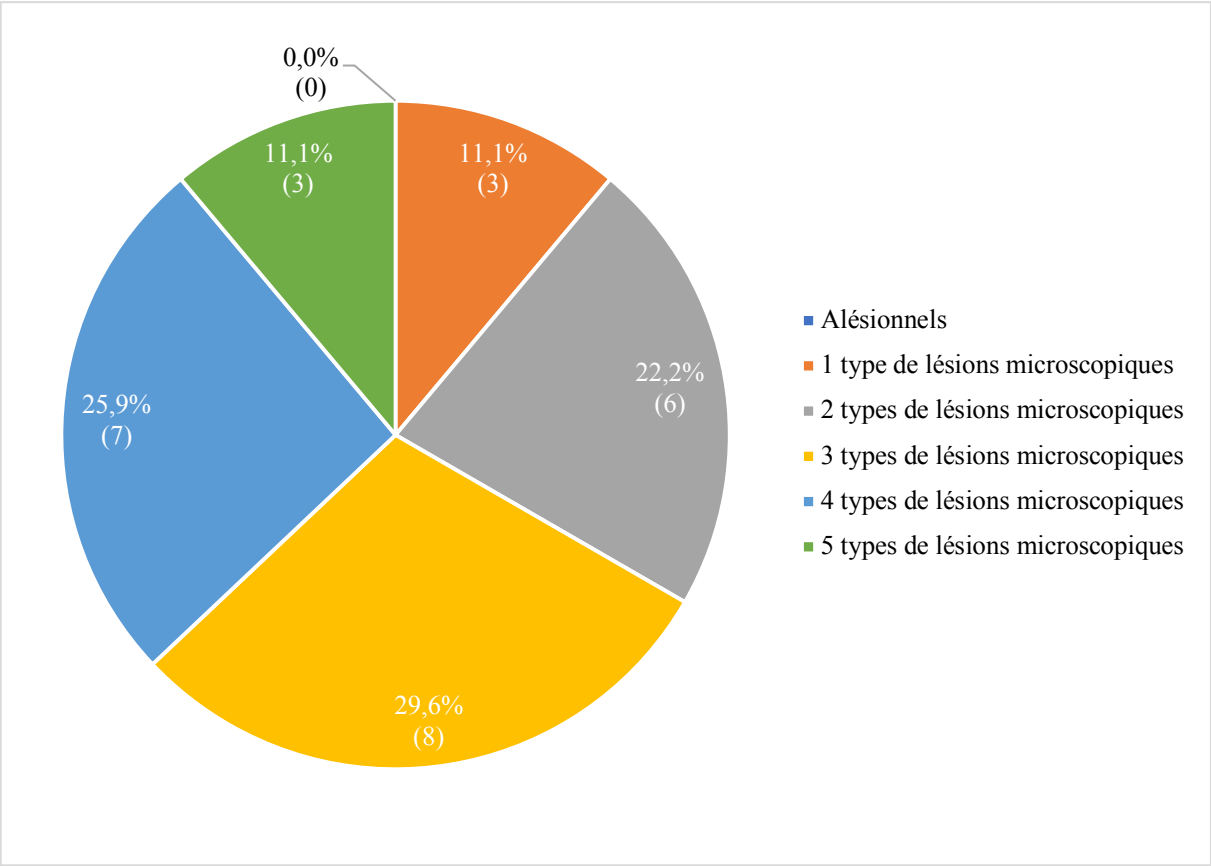

Figure 51 : Proportion de chiots avec différents nombres de types de lésions microscopiques (n = 27) (les étiquettes de données représentent le nombre de chiots qui ont obtenu ces pourcentages)

v. Origine des lésions microscopiques présentées

Les lésions microscopiques ont été non conclusives pour 45,8% (n = 33) et absentes pour 2,8% (n = 2) des chiots. Ainsi pour environ un chiot sur deux (48,6% ; n = 35), les lésions microscopiques seules n'ont pas permis de nous orienter vers un diagnostic.

Pour 38,9% (n = 28), les lésions microscopiques ont permis de nous orienter vers une cause inflammatoire / infectieuse. Pour 10,7% d'entre eux (n = 3), l'inflammation / infection était d'origine gastro-intestinale, pour 71,4% (n = 20) d'origine respiratoire, pour 7,1% (n = 2) une omphalite, pour 3,6% (n = 1) un sepsis, et pour 14,3% (n = 4) une autre origine.

Pour un chiot sur huit (12,5% ; n = 9), les lésions microscopiques nous ont conduits à une cause non inflammatoire / non infectieuse *(Figure 52)*.

Pour les chiots appartenant à cette catégorie, les lésions microscopiques pouvant être en lien avec la mort ont été : une inspiration de liquide amniotique entrainant une hypoxie fœtale (n = 2), une hémorragie pulmonaire ± massive (n = 3), une stéatose hépatique ± légère (n = 3), une immunodéplétion des organes lymphoïdes (n = 1).

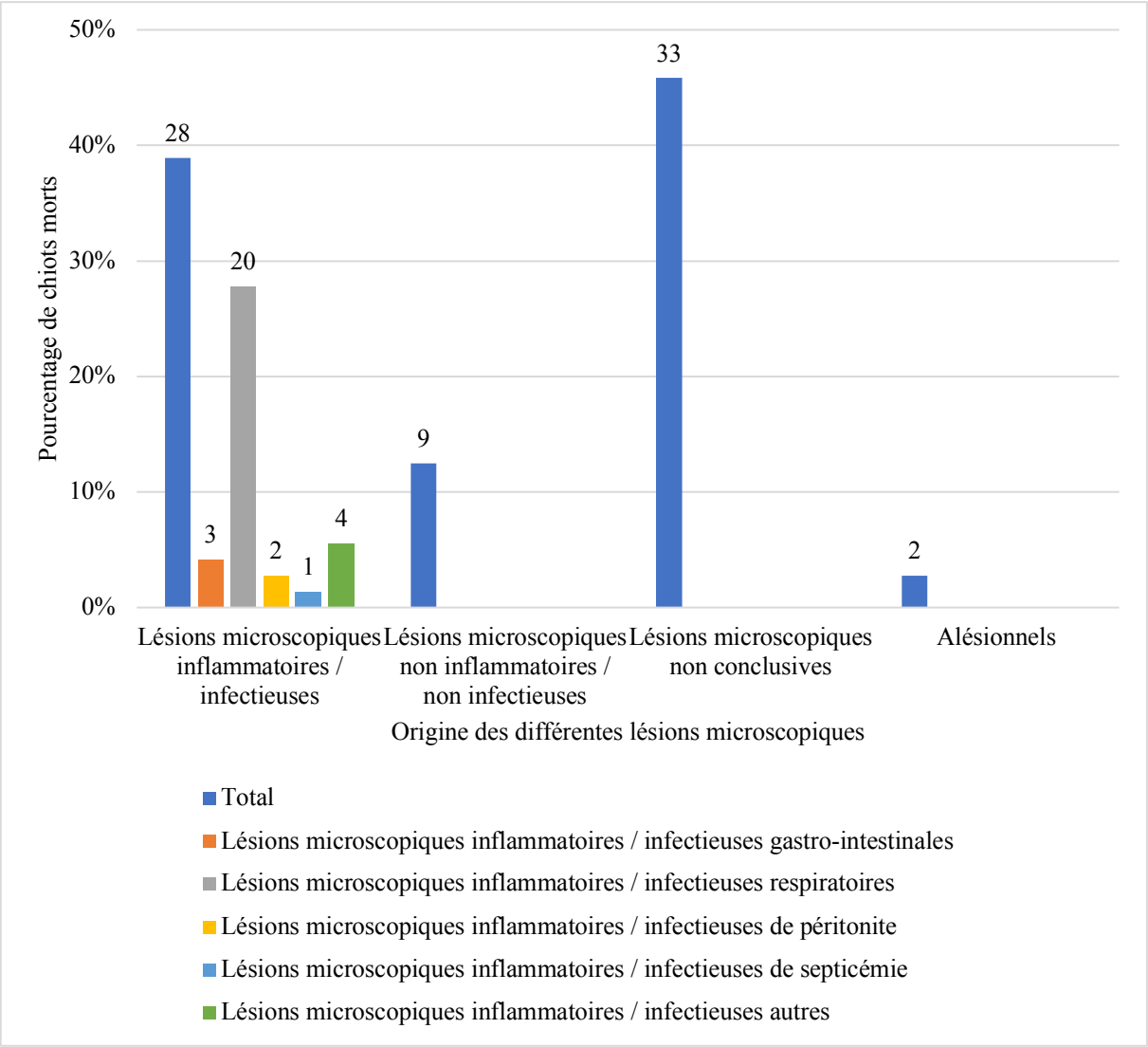

Figure 52 : Proportion de chiots morts en fonction de l'origine des lésions microscopiques observées à l'analyse histopathologique (n = 72)
(les étiquettes de données représentent le nombre de chiots qui ont obtenu ces pourcentages)

e. Analyse bactériologique

i. Description des bactéries identifiées

Parmi les 72 chiots dont l'analyse bactériologique sur la rate a été effectuée, les résultats ont été positifs (au moins une colonie d'une bactérie s'est développée lors de la culture) pour 83,3% des chiots (n = 60) et négatifs (aucune colonie de bactérie ne s'est développée lors de la culture) pour 16,7% des chiots (n = 12).

Parmi les diverses colonies s'étant développées chez les 60 chiots positifs, 12 genres de bactéries ont été identifiées et au sein de chacun d'eux une ou plusieurs espèces *(Tableau 14)*.

Les bactéries identifiées appartiennent pour la plupart d'entre elles à la flore normale du chiot et présentent toutes des tropismes divers et variés. Elles peuvent ainsi être responsables de nombres affections différentes chez le chiot en tant qu'agents opportunistes et / ou pathogènes *(Annexe 5)*.

Tableau 14 : Différents genres et espèces de bactéries identifiées au sein des 60 chiots positifs

Genres	Espèces	Nombre	
Streptococcus spp.	*Streptococcus dysgalactiae ssp. equisimilis*	*16*	28
	Streptococcus dysgalactiae ssp. dysgalactiae	*2*	
	Streptococcus canis	*3*	
	Streptococcus canis souche 1	*2*	
	Streptococcus canis souche 2	*1*	
	Streptococcus du groupe L	*1*	
	Streptococcus oralis	*1*	
	Streptococcus mitis	*1*	
	Identification biochimique non discriminante *(St.* groupe L ou *St. dys. ssp. equisimilis)*	*2*	
Staphylococcus spp.	*Staphylococcus intermedius*	*5*	5
Escherichia spp.	*Escherichia coli*	*16*	27
	Escherichia coli souche hémolytique	*4*	
	Escherichia coli souche 1	*1*	
	Escherichia coli souche 2	*1*	
	Escherichia coli souche 1 + souche 2	*2*	
	Escherichia coli + *Escherichia coli* souche hémolytique	*1*	
	Escherichia coli souche non hémolytique + souche hémolytique	*1*	
	Escherichia coli + Escherichia coli lactose -	*1*	
Clostridium spp.	*Clostridium perfringens*	*4*	4
Pasteurella spp.	*Pasteurella multocida*	*8*	8
Enterobacter spp.	*Enterobacter cloacae*	*4*	4
Enterococcus spp.	*Enterococcus faecalis*	*1*	9
	Enterococcus faecium	*1*	
	Enterococcus souche 1	*5*	
	Enterococcus souche 2	*1*	
	Non précisé	*1*	
Pseudomonas spp.	*Pseudomonas aeruginosa*	*1*	1
Klebsiella spp.	*Klebsiella pneumoniae*	*4*	4
Morganella spp.	*Morganella morganii*	*1*	1
Aeromonas spp.	*Aeromonas hydrophilica/caviae*	*1*	1
Proteus spp.	*Proteus vulgaris*	*3*	3

Parmi les genres bactériens identifiés chez les 60 chiots positifs, les plus fréquemment observés ont surtout été *Streptococcus spp.* (46,7% ; n = 28) et *E. coli* (45,0% ; n = 27) suivies par *Enterococcus spp.* (15,0% ; n = 9), *Pasteurella multocida* (13,3% ; n = 8) et *Staphylococcus spp.* (8,3% ; n = 5).

Les colonies de *Streptococcus spp.* et de *E.coli* ont été dans la plupart des cas (respectivement 57,1% (n = 16/28) et 81,5% (n = 22/27)) rares à peu nombreuses *(Figure 53)*.

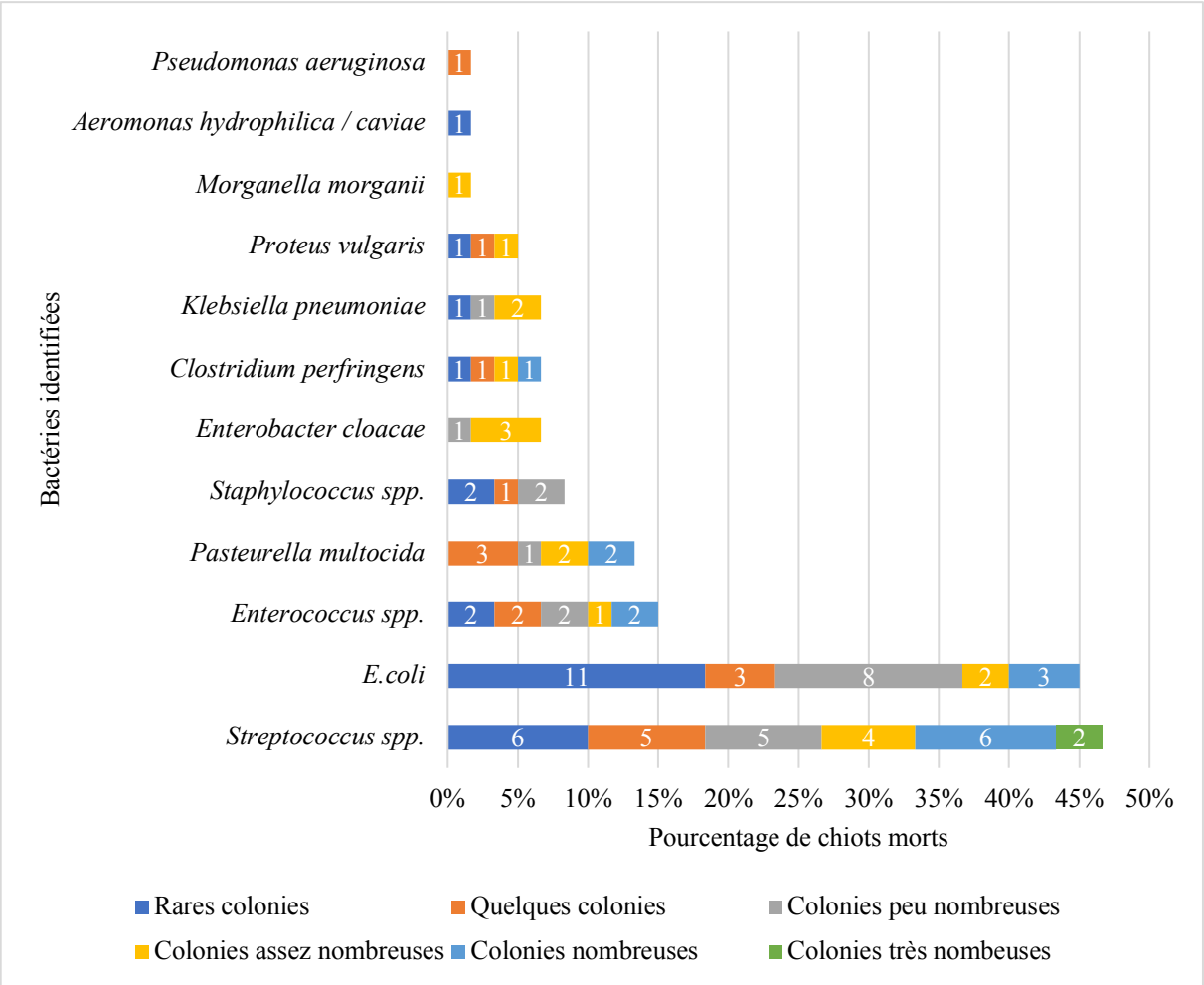

Figure 53 : Distribution des bactéries identifiées et du nombre de colonies identifiées au sein de chaque bactérie en fonction du pourcentage de chiots morts (n = 60)
(les étiquettes de données représentent le nombre de chiots qui ont obtenu ces pourcentages)

Pour 25 chiots, le développement bactérien a entrainé l'observation d'environ 1 à 5 colonies bactériennes (rares colonies), pour 17 l'observation d'environ 6 à 15 colonies (quelques colonies), pour 20 l'observation d'environ 16 à 30 colonies (colonies peu nombreuses), pour 17 l'observation d'environ 31 à 60 colonies (colonies assez nombreuses), pour 14 l'observation d'environ 61 à 100 colonies (colonies nombreuses) et pour 2 l'observation de plus de 100 colonies (colonies très nombreuses) *(Figure 54)*.

Ainsi, la plupart du temps le développement bactérien n'a entrainé l'observation que de rares colonies bactériennes (41,7% ; 25/60).

Cependant, pour un même chiot, des genres bactériens se sont parfois développés simultanément associant des nombres de colonies différents pour un même chiot.

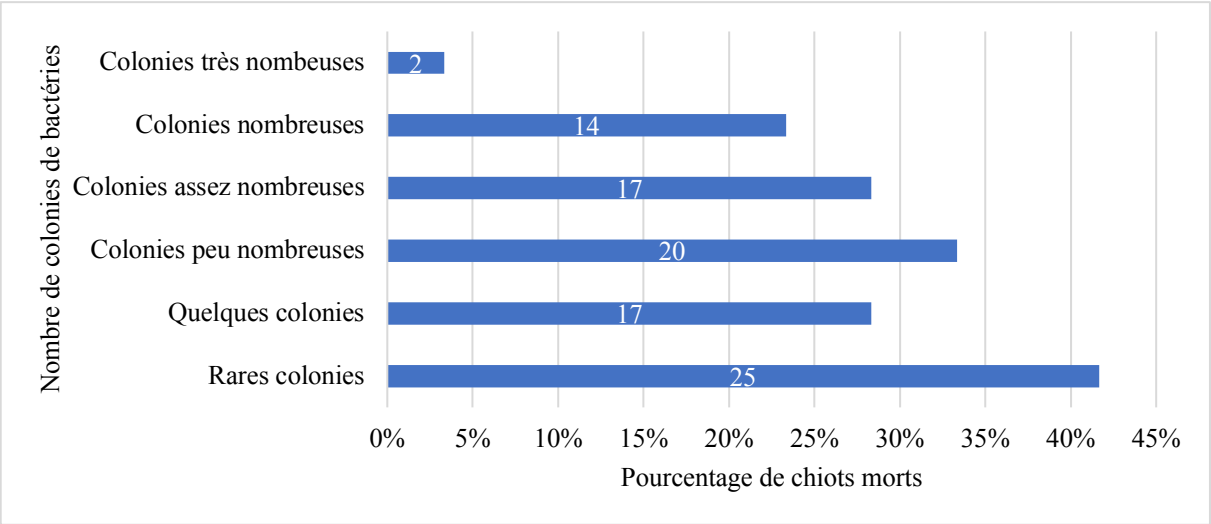

Figure 54 : Proportion de chiot avec différents nombres de colonies de bactéries observées (n = 60)
(les étiquettes de données représentent le nombre de chiots qui ont obtenu ces pourcentages)

ii. Associations bactériennes

Parmi les 60 chiots, 40% des chiots (n = 24) ont présenté plusieurs genres bactériens en même temps et ce jusqu'à combiner 4 genres bactériens parmi les 12 identifiés (*Streptococcus spp.*, *Staphylococcus spp.*, *Escherichia spp.*, *Clostridium spp.*, *Pasteurella spp.*, *Enterobacter spp.*, *Enterococcus spp.*, *Pseudomonas spp.*, *Klebsiella spp.*, *Morganella spp.*, *Aeromonas spp.*, *Proteus spp*).

Parmi les 72 chiots, entre 2 et 4 genres bactériens simultanément ont été constatés pour un chiot sur trois (n = 24). La moitié des chiots (n = 36) n'a présenté qu'un seul genre bactérien en même temps *(Figure 55)*.

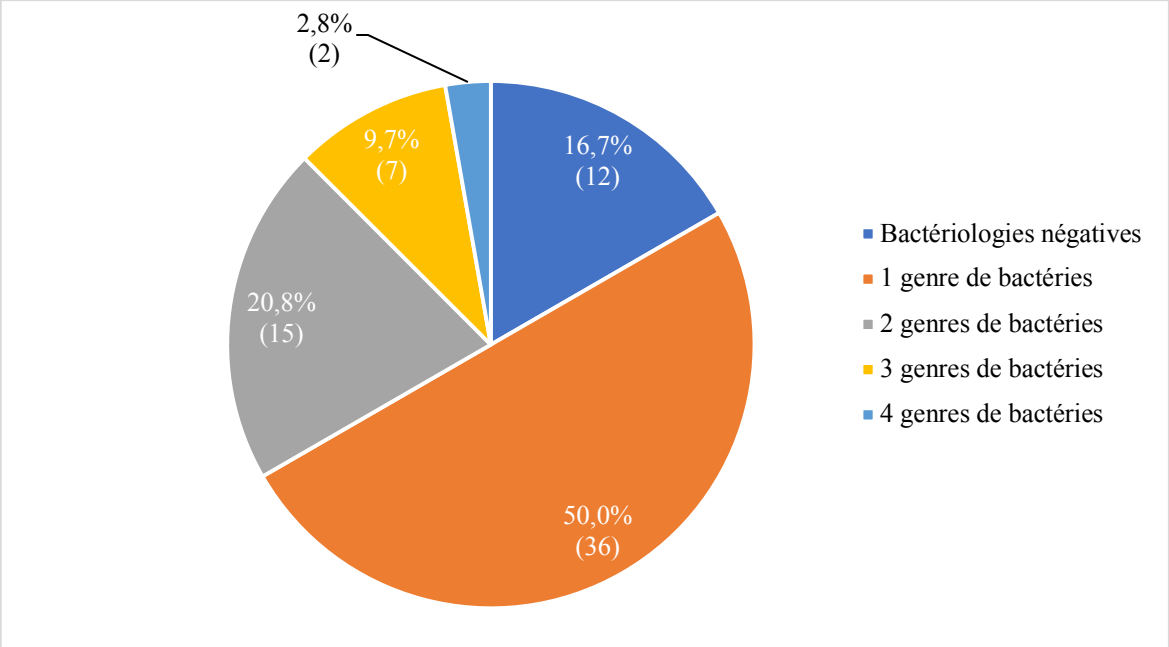

Figure 55 : Proportion de chiots avec différents nombres de bactéries identifiées (n = 72)
(les étiquettes de données représentent le nombre de chiots qui ont obtenu ces pourcentages)

Les fortes proportions de cas où soit aucune croissance (16,7%), soit une seule espèce (50,0%) ont été constatées, confirment la validité de la technique et le soin avec lequel les cultures ont été obtenues.

Le fait que seulement 12,5% des cultures ont produit trois genres bactériens ou plus témoigne contre une éventuelle propagation *post mortem* à partir de sites fortement contaminés.

Pour 36 des 60 résultats positifs (60,0%), les résultats bactériologiques ont mis en évidence une culture pure (un seul isolat bactérien identifié par animal).

Parmi les 24 autres résultats positifs (40,0%), différentes associations bactériennes ont été trouvées, comprenant 2 à 4 genres bactériens simultanément *(Figure 56)*.

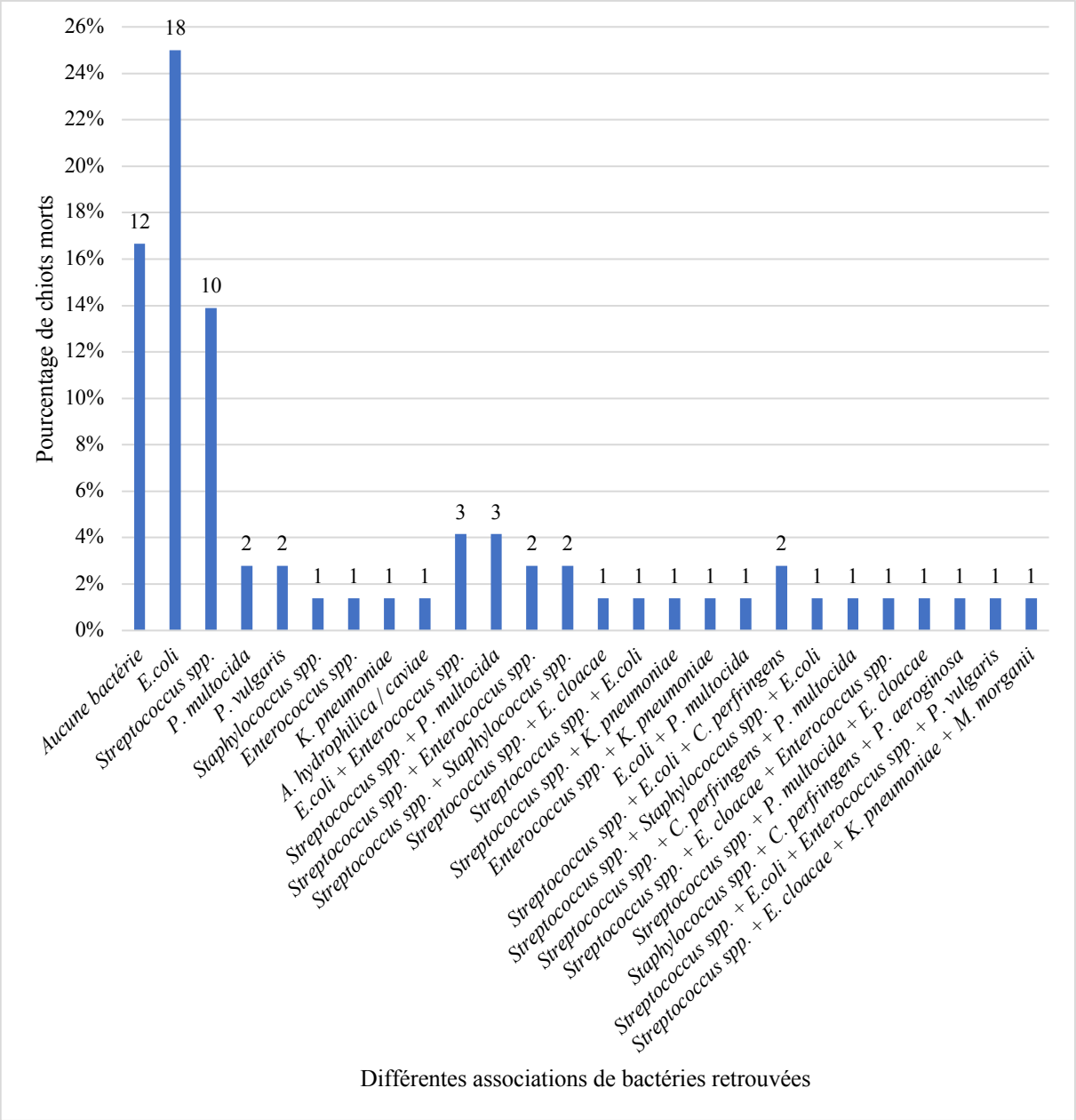

Figure 56 : Proportion de chiots avec différentes associations de bactéries isolées (n = 72)
(les étiquettes de données représentent le nombre de chiots qui ont obtenu ces pourcentages)

iii. Cultures pures

Pour 36 des 60 résultats positifs (60,0%), les bactéries suivantes ont été isolées dans des cultures pures : *E.coli* (50,0% ; 18/36), *Streptococcus spp.* (27,8% ; 10/36), *Pasteurella multocida* (5,6% ; 2/36), *Proteus vulgaris* (5,6% ; 2/36), *Klebsiella pneumoniae* (2,8% ; 1/36), *Staphylococcus intermedius* (2,8% ; 1/36), *Aeromonas hydrophilica / caviae* (2,8% ; 1/36), *Enterococcus spp.* (2,8% ; 1/36) *(Figure 57).*

Les bactéries *Clostridium perfringens*, *Enterobacter cloacae*, *Pseudomonas aeroginosa*, *Morganella morganii* n'ont pas été retrouvées au sein de cultures pures et ont toujours été en association avec d'autres bactéries chez les chiots.

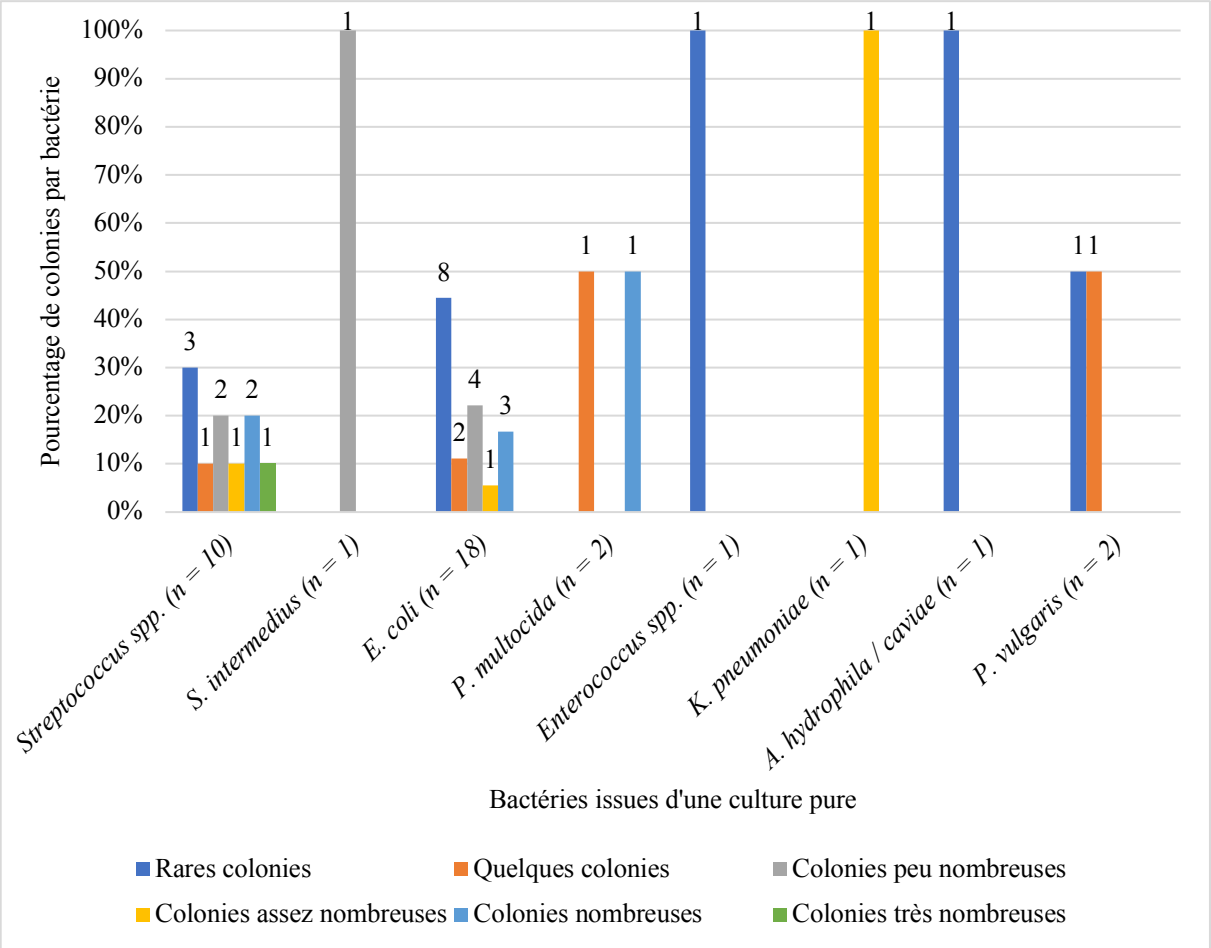

Figure 57 : Répartition du nombre de colonies au sein de chaque bactérie parmi celles issues d'une culture pure
(les étiquettes de données représentent le nombre de bactéries qui ont obtenu ces pourcentages)

Parmi les 36 chiots dont les bactériologies ont donné des cultures pures, 72,2% ont eu des colonies rares à peu nombreuses (n = 26) et donc 27,8% ont eu des colonies assez nombreuses à très nombreuses (n = 10).

Parmi les 18 chiots dont les bactériologies ont donné des cultures pures de *E. coli*, les trois quart (77,7% ; n = 14) des cultures ont obtenues des colonies rares à peu nombreuses, et un peu plus d'un quart (22,3% ; n = 4) des cultures des colonies assez nombreuses à très nombreuses.

Parmi les 10 chiots dont les bactériologies ont donné des cultures pures de *Streptococcus spp.*, 60,0% (n = 6) des cultures ont obtenues des colonies rares à peu nombreuses, et 40,0% (n = 4) des colonies assez nombreuses à très nombreuses.

Pour les bactériologies ayant donné des cultures pures de *S. intermedius* (n = 1), *Enterococcus spp.* (n = 1), *A. hydrophila / caviae* (n = 1), *P. vulgaris* (n = 2), toutes les cultures ont obtenues des colonies rares à peu nombreuses *(Figure 57)*.

iv. Antibiothérapie

Parmi les 72 chiots, 9 chiots ont reçu une antibiothérapie les jours précédant la mort et/ou le jour de la mort ayant pu avoir un rôle dans l'interprétation de la bactériologie *(Tableau 15)*.

Tableau 15 : Utilisation de l'antibiothérapie chez les chiots inclus et son rôle probable dans les résultats de la bactériologie

Jour de mort du chiot	**Antibiothérapie (molécule + âge administration)**	**Résultat de la bactériologie**	**Rôle possible sur les résultats de l'antibiothérapie**
J3	Amoxicilline à J2	Négative	Possible faux négatif
J17	Marbocyl à J10	Négative	Antibiothérapie éloignée de la date de mort : pas d'influence
J4	Molécule inconnue à J3	Positive (*Enterococcus spp.* + *K. pneumoniae*)	Possible influence de l'antibiothérapie sur les résultats bactériologiques
J3	Molécule inconnue à J3	Positive (*E. coli*)	Possible influence de l'antibiothérapie sur les résultats bactériologiques
J4	Amoxicilline à J4	Positive (*E. coli*)	Possible influence de l'antibiothérapie sur les résultats bactériologiques
J2	Amoxicilline à J2	Positive (*E. coli*)	Possible influence de l'antibiothérapie sur les résultats bactériologiques
J12	Amoxicilline à J12	Positive (*E. coli*)	Possible influence de l'antibiothérapie sur les résultats bactériologiques
J12	Amoxicilline à J2	Positive (*Enterococcus spp.*)	Antibiothérapie éloignée de la date de mort : pas d'influence
J3	Amoxicilline à J0	Positive (*E.coli*)	Possible influence de l'antibiothérapie sur les résultats bactériologiques

3. Concordance des résultats

Une fois ces résultats analysés individuellement, nous nous sommes intéressés à leur concordance pour les 72 chiots de notre étude. Pour cela, nous avons comparé au sein de chacune des quatre catégories les signes cliniques *ante-mortem*, les lésions macroscopiques et les lésions microscopiques de chaque chiot.

a. Comparaison des résultats généraux

Parmi les 72 chiots, quatre chiots sur cinq (80,6% ; n = 58) ont obtenu une concordance des résultats généraux en ayant présenté à la fois des signes cliniques généraux, des lésions macroscopiques générales et des lésions microscopiques générales *(Figure 58)*.

En outre, 6 chiots (8,3%) ont présenté uniquement des signes cliniques généraux et des lésions macroscopiques générales, 5 chiots (6,9%) des signes cliniques généraux et des lésions microscopiques générales et 2 chiots (2,8%) des lésions macroscopiques générales et des lésions microscopiques générales.

Cependant, un chiot (1,4%) a présenté des signes cliniques généraux sans lésions macroscopiques ni microscopiques générales associées. Il n'y a donc eu aucune concordance entre les signes cliniques et les lésions macroscopiques et microscopiques généraux pour ce chiot.

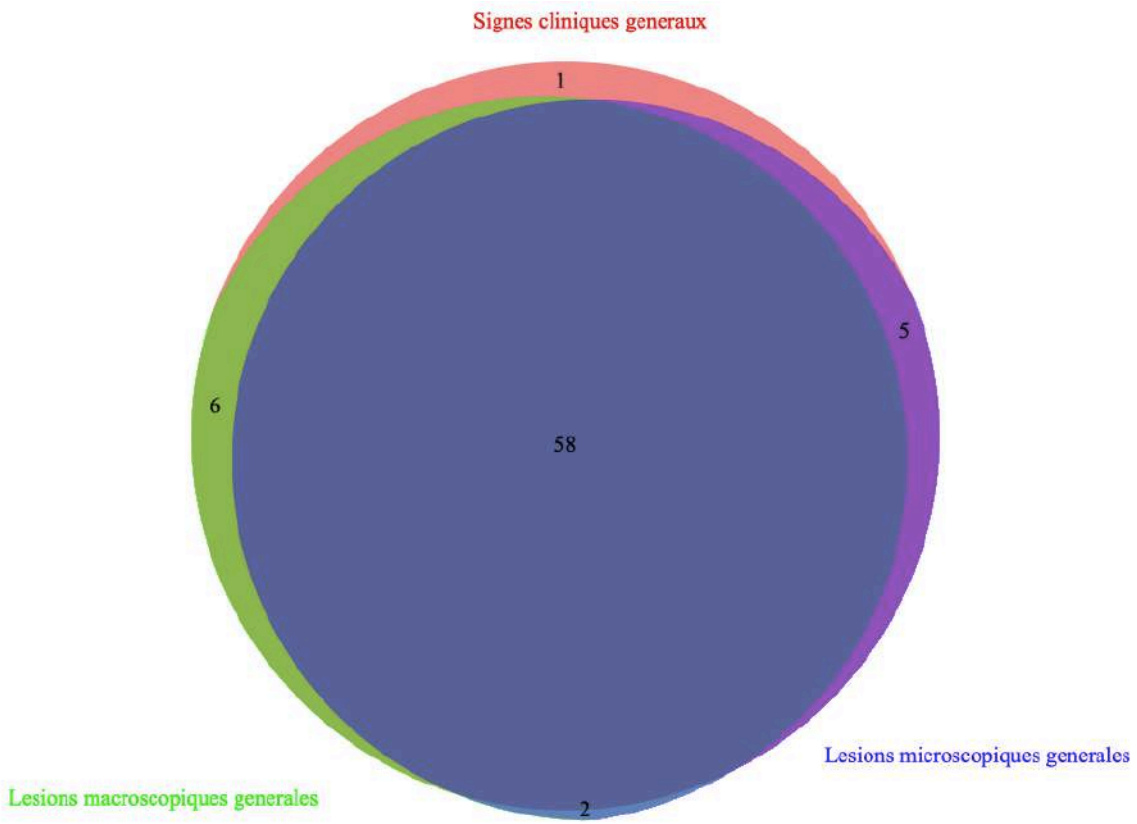

Figure 58 : Nombre de chiots ayant présenté une concordance entre les signes cliniques généraux et/ou les lésions macroscopiques générales et/ou les lésions microscopiques générales (n = 72)
(l'intérieur de chaque cercle représente symboliquement les éléments de l'ensemble alors que l'extérieur les éléments non compris dans l'ensemble ; la superposition de cercles indique un recoupement des éléments des ensembles et donc une concordance de ces éléments ; la quantité d'éléments est indiqué par des chiffres)

Parmi les 58 chiots ayant eu des signes cliniques généraux, des lésions macroscopiques et microscopiques générales, 19,0% des chiots (n = 11) ont eu une bactériologie négative et 46,6% des chiots (n = 27) une bactériologie positive d'une culture pure.

En outre, parmi ces 27 chiots, les isolats bactériens identifiés ont été *E.coli* pour 48,1% des chiots (n = 13), *Streptococcus spp*. pour 22,2% des chiots (n = 6), *Pasteurella multocida* pour 7,4% des chiots (n = 2), *Proteus vulgaris* pour 7,4% des chiots (n = 2), *Staphylococcus spp*. pour 3,7% des chiots (n = 1), *Enterococcus spp*. pour 3,7% des chiots (n = 1), *Klebsiella pneumoniae* pour 3,7% des chiots (n = 1) et *Aeromonas hydrophila / caviae* pour 3,7% des chiots (n = 1).

b. Comparaison des résultats gastro-intestinaux

Parmi les 31 chiots, deux chiots seulement (6,5%, n = 2) ont obtenu une concordance des résultats gastro-intestinaux en ayant présenté à la fois des signes cliniques gastro-intestinaux, des lésions macroscopiques gastro-intestinales et des lésions microscopiques gastro-intestinales *(Figure 59)*.

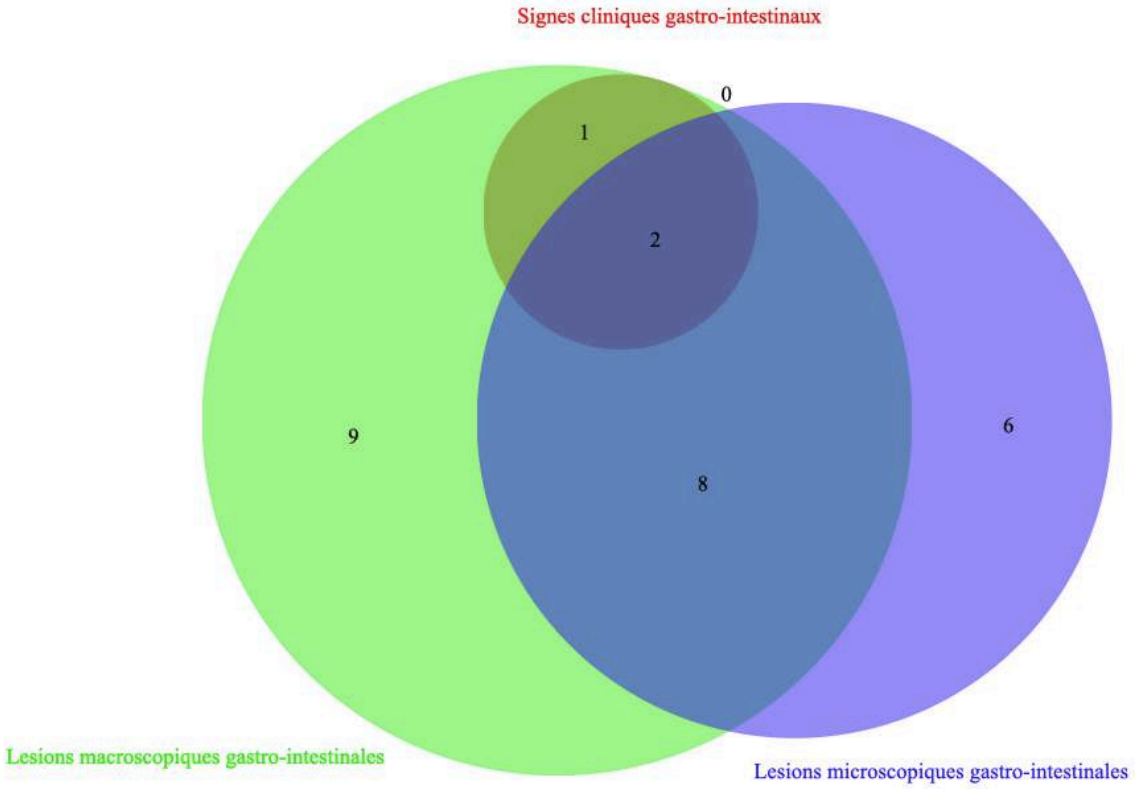

Figure 59 : Nombre de chiots ayant présenté une concordance entre les signes cliniques gastro-intestinaux et/ou les lésions macroscopiques gastro-intestinales et/ou les lésions microscopiques gastro-intestinales (n = 31)
(l'intérieur de chaque cercle représente symboliquement les éléments de l'ensemble alors que l'extérieur les éléments non compris dans l'ensemble ; la superposition de cercles indique un recoupement des éléments des ensembles et donc une concordance de ces éléments ; la quantité d'éléments est indiqué par des chiffres)

En outre, 1 chiot (3,2%) a présenté uniquement des signes cliniques gastro-intestinaux et des lésions macroscopiques gastro-intestinales et 8 chiots (25,8%) des lésions macroscopiques gastro-intestinales et des lésions microscopiques gastro-intestinales.

Cependant, 9 chiots (29,0%) ont présenté des lésions macroscopiques gastro-intestinales sans présenter de signes cliniques ni lésions microscopiques gastro-intestinales et 6 chiots (19,4%) des lésions microscopiques gastro-intestinales sans présenter de signes cliniques ni lésions macroscopiques gastro-intestinales. Il n'y a donc eu aucune concordance entre les signes cliniques et les lésions macroscopiques et microscopiques gastro-intestinaux pour un chiot sur deux (48,4% ; n = 15).

De plus, 5 chiots (16,1%) n'ont présenté ni signes cliniques gastro-intestinaux, ni lésions macroscopiques gastro-intestinales, ni lésions microscopiques gastro-intestinales.

Parmi les deux chiots ayant eu des signes cliniques gastro-intestinaux, des lésions macroscopiques et microscopiques gastro-intestinales, les deux ont eu une bactériologie positive d'une culture pure.

En outre, les isolats bactériens identifiés ont été *E.coli* pour les deux chiots. D'autre part, parmi ces mêmes 2 chiots, les deux ont eu une concordance des résultats généraux en même temps que la concordance des résultats gastro-intestinaux.

c. Comparaison des résultats respiratoires

Parmi les 72 chiots, plus d'un chiot sur quatre (27,8%, n = 20) ont obtenu une concordance des résultats respiratoires en ayant présenté à la fois des signes cliniques respiratoires, des lésions macroscopiques respiratoires et des lésions microscopiques respiratoires *(Figure 60)*.

En outre, 1 chiot (1,4%) a présenté uniquement des signes cliniques respiratoires et des lésions macroscopiques respiratoires, 2 chiots (2,8%) des signes cliniques respiratoires et des lésions microscopiques respiratoires et 33 chiots (45,8%) des lésions macroscopiques respiratoires et des lésions microscopiques respiratoires.

Cependant, 1 chiot (1,4%) a présenté des signes cliniques respiratoires sans présenter de lésions macroscopiques ni lésions microscopiques respiratoires, 2 chiots (2,8%) des lésions macroscopiques respiratoires sans présenter de signes cliniques ni lésions microscopiques respiratoires et 10 chiots (13,9%) des lésions microscopiques respiratoires sans présenter de signes cliniques ni lésions macroscopiques respiratoires. Il n'y a donc eu aucune concordance entre les signes cliniques et les lésions macroscopiques et microscopiques respiratoires pour 13 chiots (18,1%).

De plus, 3 chiots (4,2%) n'ont présenté ni signes cliniques, ni lésions macroscopiques, ni lésions microscopiques respiratoires.

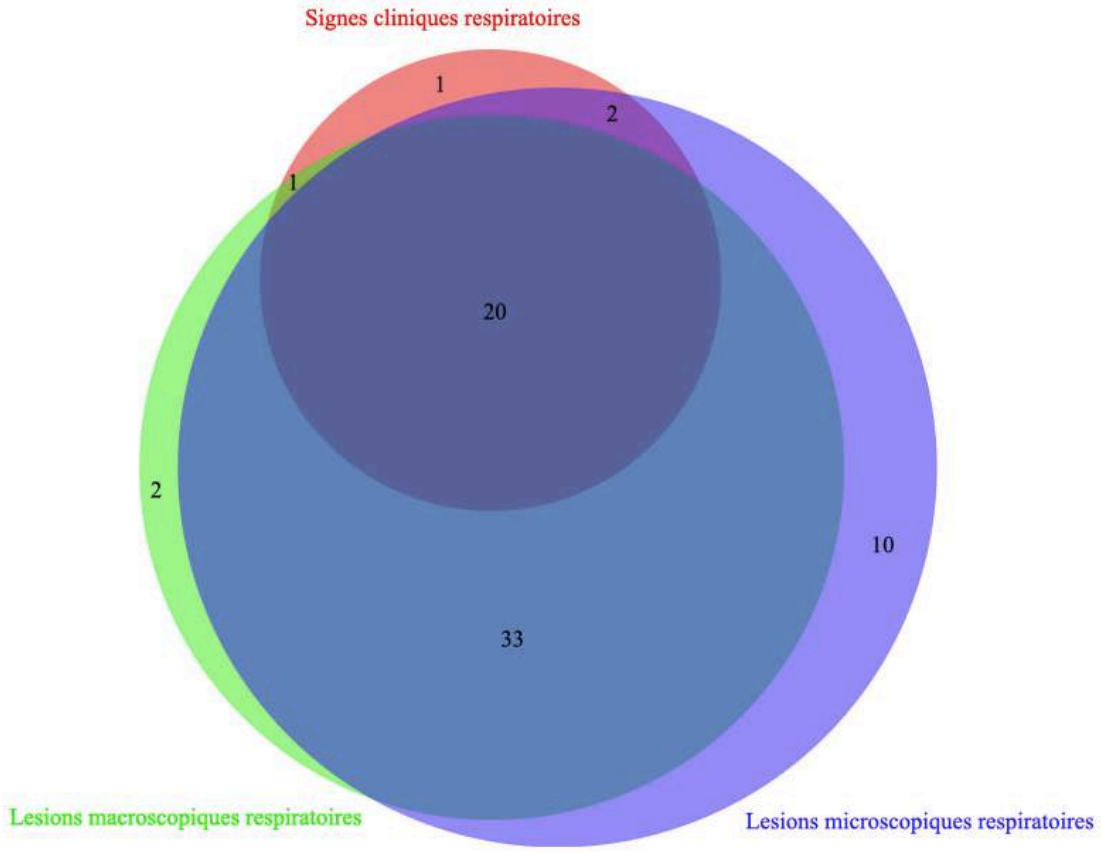

Figure 60 : Nombre de chiots ayant présenté une concordance entre les signes cliniques respiratoires et/ou les lésions macroscopiques respiratoires et/ou les lésions microscopiques respiratoires (n = 72) (l'intérieur de chaque cercle représente symboliquement les éléments de l'ensemble alors que l'extérieur les éléments non compris dans l'ensemble ; la superposition de cercles indique un recoupement des éléments des ensembles et donc une concordance de ces éléments ; la quantité d'éléments est indiqué par des chiffres)

Parmi les 20 chiots ayant eu des signes cliniques respiratoires, des lésions macroscopiques et microscopiques respiratoires, 4 chiots (20,0%) ont eu une bactériologie négative et 13 chiots (65,0%) une bactériologie positive d'une culture pure.

En outre, parmi ces 13 chiots, les isolats bactériens identifiés ont été *E.coli* pour 4 chiots (30,8%), *Streptococcus spp*. pour 4 chiots (30,8%), *Proteus vulgaris* pour 2 chiots (15,4%), *Enterococcus spp*. pour 1 chiot (7,7%), *Klebsiella pneumoniae* pour 1 chiot (7,7%) et *Aeromonas hydrophila / caviae* pour 1 chiot (7,7%)

D'autre part, parmi ces mêmes 20 chiots, 17 chiots (85,0%) ont eu une concordance des résultats généraux en même temps que la concordance des résultats respiratoires.

d. Comparaison des résultats asymptomatiques / alésionnels

Parmi les 72 chiots, il n'y a eu aucune concordance (n = 0) entre les chiots asymptomatiques, les chiots sans lésions macroscopiques (alésionnels à l'autopsie) et les chiots sans lésions microscopiques (alésionnels à l'histopathologie) *(Figure 61)*.

Cependant, deux chiots (2,8%) ont été uniquement asymptomatiques, 1 chiot (1,4%) uniquement alésionnel à l'autopsie et deux chiots (2,8%) uniquement alésionnels à

l'histopathologie. Il n'y a donc eu aucune concordance entre le fait d'être asymptomatique, d'être alésionnel à l'autopsie et d'être alésionnel à l'histopathologie pour 5 chiots (7,0%).

De plus, 67 chiots (93,1%) n'ont été ni asymptomatiques ni alésionnels à l'autopsie ni à l'histopathologie.

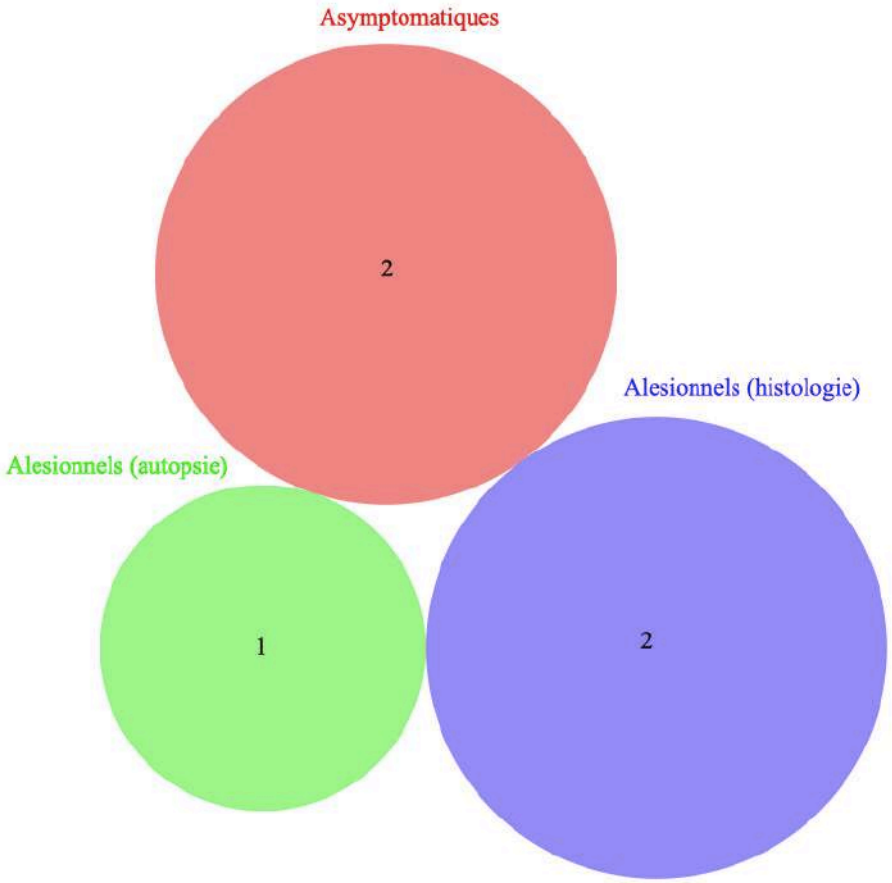

Figure 61 : Nombre de chiots ayant présenté une concordance entre l'absence de signes cliniques et/ou l'absence de lésions macroscopiques et/ou l'absence de lésions microscopiques (n = 72) (l'intérieur de chaque cercle représente symboliquement les éléments de l'ensemble alors que l'extérieur les éléments non compris dans l'ensemble ; la superposition de cercles indique un recoupement des éléments des ensembles et donc une concordance de ces éléments ; la quantité d'éléments est indiqué par des chiffres)

4. Conclusions

a. Cause de la mort des chiots

Parmi les 72 chiots dont les analyses des signes cliniques *ante-mortem*, de l'autopsie, de l'histopathologie et de la bactériologie ont été effectuées, une conclusion globale sur la cause de la mort a été posée pour 91,7% des chiots (n = 66). Ainsi, pour 8,3% des chiots (n = 6), les examens sont revenus non conclusifs et aucun diagnostic n'a pu être donné.

La cause la plus fréquente de mort des chiots a été un sepsis : 81,9% des cas (n = 59) *(Tableau 16)*. Parmi les 59 cas de sepsis, des potentielles causes primaires (infectieuses ou non) du sepsis ont été identifiées au cours des examens *post-mortem* chez 45 chiots (76,3%). Certains chiots ont présenté plusieurs potentielles causes primaires simultanément. Les potentielles

causes primaires les plus fréquentes ont été les bronchopneumonies / pneumonies (33,9%), les péritonites (18,6%), les entérites (16,9%) et les gastrites (11,9%) *(Tableau 17)*.

Tableau 16: Proportions des différentes conclusions globales de décès des chiots (n = 72)

Conclusions globales sur la cause de mort des chiots	Nombre
Sepsis	81,9% (n = 59)
Cause non déterminée	8,3% (n = 6)
Hémorragie pulmonaire +/- massive survenant pendant la période périnatale	2,8% (n = 2)
Pneumonie suppurée associée à une dilatation aigue de l'estomac	1,4% (n = 1)
Pneumonie	1,4% (n = 1)
Pancréatite	1,4% (n = 1)
Hydronéphrose bilatérale	1,4% (n = 1)
Malformation congénitale du rein (sans précision)	1,4% (n = 1)

Tableau 17 : Proportion des différentes causes primaires potentielles des sepsis (n = 59)
*(*certains chiots ont présenté des associations de potentielles causes primaires)*

	Potentielles causes primaires des sepsis	Nombre	Total*
RESPIRATOIRES	Bronchopneumonie / pneumonie	33,9% (n = 20)	45,8% (n = 27)
	Dont : suppurée	*18,6% (n = 11)*	
	congestive	*1,7% (n = 1)*	
	Pleurésie	5,1% (n = 3)	
	Dont : suppurée	*1,7% (n = 1)*	
	Hémorragie pulmonaire	1,7% (n = 1)	
	Aspiration néonatale du liquide amniotique et du mucus	3,4% (n = 2)	
	Aspiration néonatale du lait et de la nourriture ingurgitée	1,7% (n = 1)	
GASTRO-INTESTINALES	Œsophagite	5,1% (n = 3)	25,4% (n = 15)
	Gastrite	11,9% (n = 7)	
	Entérite	16,9% (n = 10)	
	Colite	5,1% (n = 3)	
	Dont : Gastro-entérite	*5,1% (n = 3)*	
	Entéro-colite	*3,4% (n = 2)*	
	Gastro-entéro-colite	*1,7% (n = 1)*	
	Dilatation aigue de l'estomac	3,4% (n = 2)	
AUTRES	Péritonite	18,6% (n = 11)	50,8% (n = 30)
	Dont : Péritonite à méconium	*1,7% (n = 1)*	
	Omphalite	5,1% (n = 3)	
	Hépatite suppurée	1,7% (n = 1)	
	Abcès abdominal	1,7% (n = 1)	
	Immunodéficience (sans précision)	1,7% (n = 1)	
	Potentielle cause primaire non déterminée	23,7% (n = 14)	

i. Classement des conclusions par type

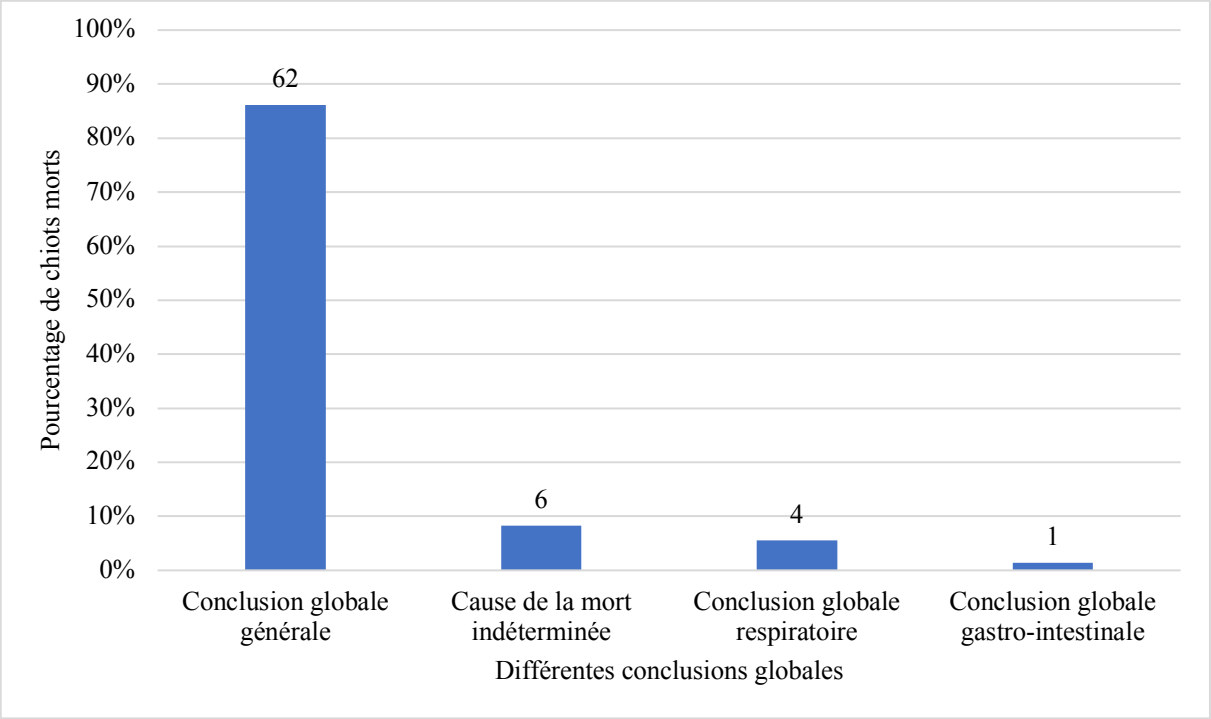

Figure 62 : Proportion de chiots présentant différents types de conclusion globale de mort (n = 72) (les étiquettes de données représentent le nombre de chiots qui ont obtenu ces pourcentages)

En conclusion, une grande majorité des chiots (86,1% ; n = 62) ont présenté une cause de mort lié à un trouble général, alors que seulement une très faible partie ont eu une mort liée à un problème respiratoire (5,6% ; n = 4) ou gastro-intestinal (1,4% ; n = 1) non-généralisés. Parmi eux, un chiot a présenté une cause de mort associant à la fois une conclusion respiratoire et gastro-intestinale. Pour 6 chiots sur les 72 inclus (8,3%) la cause de la mort n'a pas été déterminée *(Figure 62)*.

ii. Classement des conclusions par origine

Pour 86,1% des chiots (n = 62), les analyses ont permis de nous orienter vers une cause de mort inflammatoire / infectieuse. Pour 95,2% d'entre eux (n = 59), l'inflammation / infection était un sepsis, pour 3,2% (n = 2) d'origine respiratoire et pour 1,6% (n = 1) d'une autre origine.

Pour 6,9% (n = 5), les analyses nous ont conduits à une cause non inflammatoire / non infectieuse *(Figure 63)*. Pour les chiots appartenant à cette catégorie, les conclusions étaient : une hémorragie pulmonaire +/- massive survenant pendant la période périnatale (n = 2), une dilatation aigue de l'estomac (n = 1), une hydronéphrose bilatérale (n = 1) et une malformation congénitale du rein (sans précision) (n = 1) et une dilatation gastrique aigue (n = 1).

Un chiot a présenté une conclusion de mort associant une cause inflammatoire / infectieuse (pneumonie suppurée) et une cause non inflammatoire / non infectieuse (dilatation gastrique aigue).

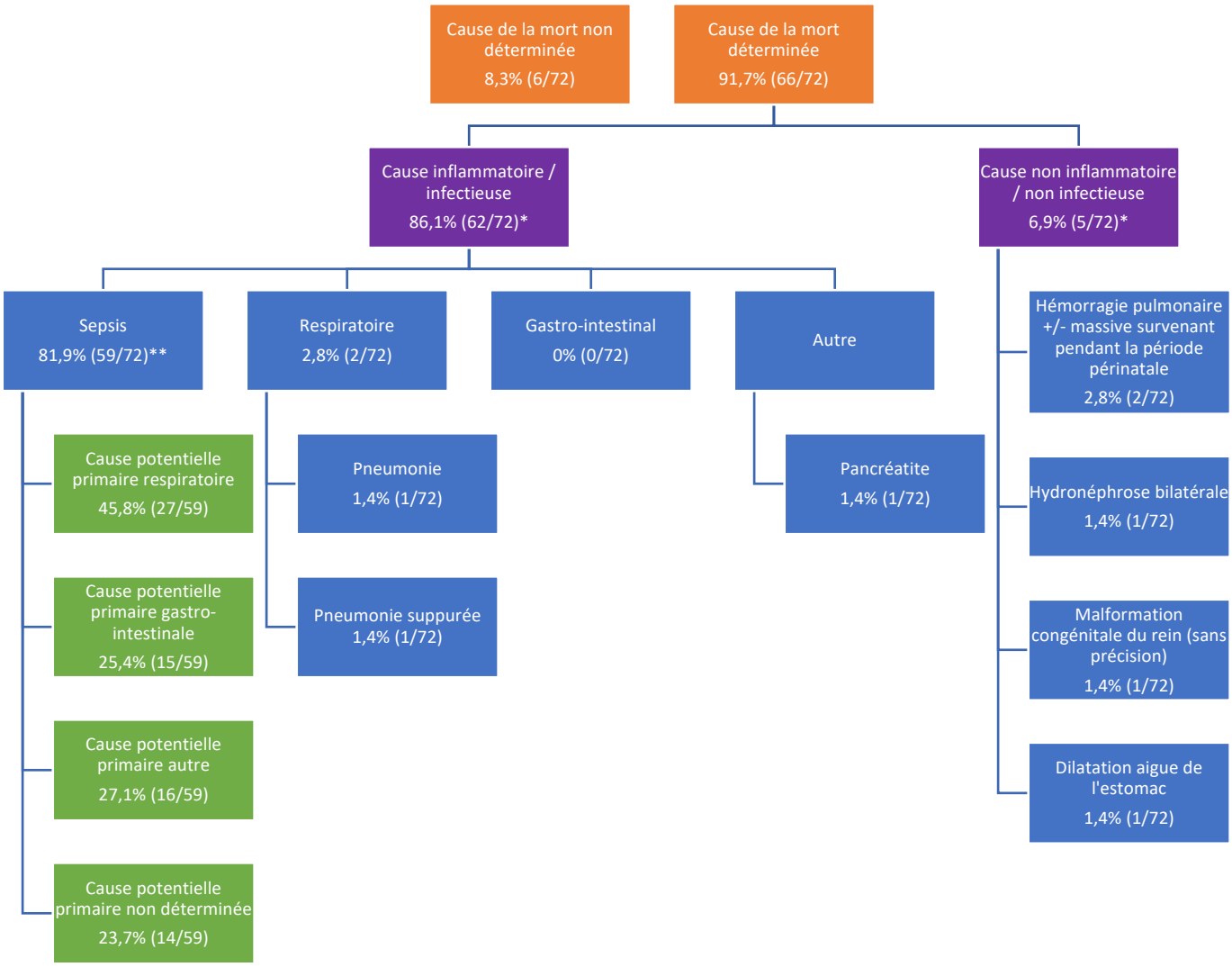

Figure 63 : Diagramme présentant les causes de mort des chiots
*(*un chiot a présenté à la fois une cause inflammatoire / infectieuse (pneumonie suppurée) et une cause non inflammatoire / non infectieuse (dilatation aigue de l'estomac)*
***certains chiots ont présenté plusieurs causes potentielles primaires de sepsis simultanément)*

iii. Classement des conclusions par portée

Les 72 chiots de notre étude sont issus de 40 portées différentes dont 20 présentant plusieurs chiots morts au sein de la portée. Parmi ces dernières, les chiots sont tous morts de la même maladie au sein d'une même portée pour 15 portées (75%). Parmi elles, le sepsis était la cause de la mort de tous les chiots décédés issus de la même portée pour 14 portées (93%) et une hémorragie pulmonaire survenant pendant la période périnatale pour 1 portée (7%).

b. Intérêt des différents examens dans le diagnostic *post-mortem*

i. Intérêt des signes cliniques *ante-mortem*

Parmi les 72 chiots morts entre 0 et 21 jours, les signes cliniques *ante-mortem* seuls n'ont donné lieu à aucun diagnostic. Les examens complémentaires ont donc été indispensables pour investiguer la cause de mort des chiots.

ii. Intérêt de l'autopsie

Si l'on considère les résultats d'autopsies individuellement pour chaque chiot, ces derniers ont permis de donner le diagnostic de mort des chiots dans 22,2% des cas (n = 16).

En effet, l'analyse nécropsique seule a identifié parmi les 72 chiots : 14 cas de sepsis, 1 cas d'hydronéphrose bilatérale et 1 cas de malformation congénitale rénale.

iii. Intérêt de l'histopathologie

Si l'on considère les résultats d'histopathologie individuellement pour chaque chiot, ces derniers ont permis de donner le diagnostic de mort des chiots dans 29,2% des cas (n = 21).

En effet, l'analyse histopathologique seule a identifié parmi les 72 chiots : 17 cas de sepsis, 2 cas d'hémorragie pulmonaire +/- massive survenant pendant la période périnatale, 1 cas de pneumonie et 1 cas de pancréatite.

iv. Intérêt de la bactériologie

Si l'on considère les résultats de la bactériologie individuellement pour chaque chiot, ces derniers ont permis de donner le diagnostic de mort des chiots dans 65,3% des cas (n = 47).

En effet, l'analyse bactériologique seule a identifié 47 cas de sepsis parmi les 72 chiots.

Parmi les 36 cas de sepsis détectés grâce à la bactériologie sur des cultures pures, les bactéries identifiées ont été *E.coli* dans 18 cas (50%), *Streptococcus spp.* dans 10 cas (27,8%), *Pasteurella multocida* dans 2 cas (5,6%), *Proteus vulgaris* dans 2 cas (5,6%), *Staphylococcus spp.* dans 1 cas (2,7%), *Klebsiella pneumoniae* dans 1 cas (2,7%), *Aeromonas hydrophila / caviae* dans 1 cas (2,7%), *Enterococcus faecalis* dans 1 cas (2,7%).

v. Intérêt de la complémentarité nécessaire des examens

Si l'on considère désormais pouvoir associer les résultats des examens entre eux pour essayer de trouver un diagnostic, il a été conclu que la complémentarité de l'autopsie et l'histopathologie a été nécessaire pour accéder au diagnostic pour 11,1% des chiots (n = 8). Sans l'association des deux examens, la cause n'aurait pu être donnée à la mort des chiots.

vi. Intérêt de chaque examen en fonction de la cause de la mort

Pour une même cause de mort, un seul ou plusieurs examens ont pu donner le diagnostic (*Tableau 18*).

En effet, plus des trois quarts des sepsis (79,7%) ont pu être détectés uniquement grâce à la bactériologie, 28,8% grâce à l'histopathologie, 23,7% grâce à l'autopsie et 16,9% grâce à la complémentarité autopsie / histopathologie. La bactériologie seule semble donc être l'examen de choix suivie par l'histopathologie seule et l'autopsie seule pour détecter un sepsis chez le chiot nouveau-né.

Tableau 18 : Intérêt des différentes analyses en fonction de la cause de la mort

Cause de mort des chiots (n = 66)	**Examens diagnostiques**				
	Signes cliniques *ante-mortem*	**Autopsie**	**Histo-patho-logie**	**Bactériologie**	**Complémentarité nécessaire entre autopsie et histopathologie**
Sepsis (n = 59)	0% (n = 0)	23,7% (n = 14)	28,8% (n = 17)	79,7% (n = 47)	16,9% (n = 10)
Hémorragie pulmonaire +/- massive survenant pendant la période périnatale (n = 2)	0% (n = 0)	0% (n = 0)	100% (n = 2)	0% (n = 0)	0% (n = 0)
Pneumonie suppurée + dilatation stomacale aigue (n = 1)	0% (n = 0)	0% (n = 0)	0% (n = 0)	0% (n = 0)	100% (n = 1)
Pneumonie (n = 1)	0% (n = 0)	0% (n = 0)	100% (n = 1)	0% (n = 0)	0% (n = 0)
Pancréatite (n = 1)	0% (n = 0)	0% (n = 0)	100% (n = 1)	0% (n = 0)	0% (n = 0)
Hydronéphrose bilatérale (n = 1)	0% (n = 0)	100% (n = 1)	0% (n = 0)	0% (n = 0)	0% (n = 0)
Malformation congénitale du rein (n = 1)	0% (n = 0)	100% (n = 1)	0% (n = 0)	0% (n = 0)	0% (n = 0)

vii. Concordance des examens dans l'établissement du diagnostic

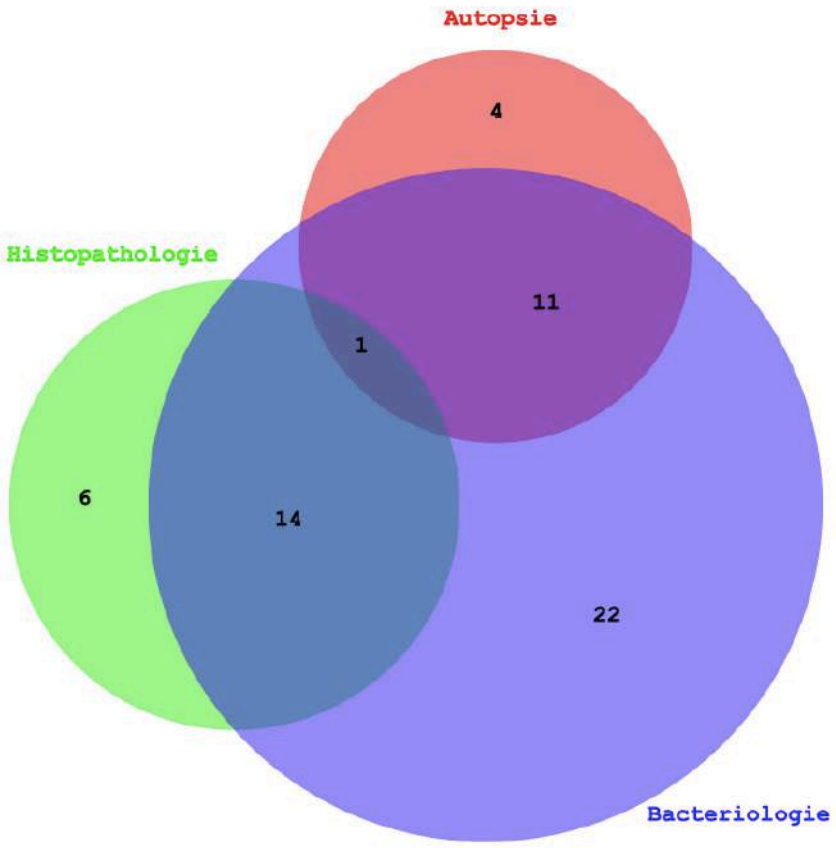

Figure 64 : Nombre de cause de mort ayant été trouvé avec concordance grâce à l'autopsie et/ou l'histopathologie et/ou la bactériologie (n = 72)
(l'intérieur de chaque cercle représente symboliquement les éléments de l'ensemble alors que l'extérieur les éléments non compris dans l'ensemble ; la superposition de cercles indique un recoupement des éléments des ensembles et donc une concordance de ces éléments ; la quantité d'éléments est indiqué par des chiffres)

Parmi les 72 chiots, il n'y a eu aucune concordance entre les trois examens pour l'établissement de la cause de la mort *(Figure 64)*.

En outre, pour un chiot (1,4%) il y a eu concordance entre les résultats de l'autopsie et de l'histopathologie dans l'établissement de la cause de la mort, pour 11 chiots (15,3%) il y a eu concordance entre les résultats de l'autopsie et de la bactériologie dans l'établissement de la cause de la mort et pour 14 chiots (19,4%) il y a eu concordance entre les résultats de l'histopathologie et la bactériologie dans l'établissement de la cause de la mort.

Pour 4 chiots (5,6%) le diagnostic a été posé uniquement grâce à l'autopsie, pour 6 chiots (8,3%) uniquement grâce à l'histopathologie et pour 22 chiots (30,6%) uniquement grâce à la bactériologie.

Les chiots non représentés correspondent aux 8 chiots (11,1%) dont le diagnostic n'a pu être posé que grâce à une complémentarité entre les résultats de l'autopsie et de l'histopathologie et aux 6 chiots (8,3%) dont aucun diagnostic n'a pu être posé.

viii. Intérêt des examens dans un ordre prédéfini

Le diagramme ci-dessous *(Figure 65)* met ainsi en évidence les résultats des différents examens par étape conduisant au diagnostic.

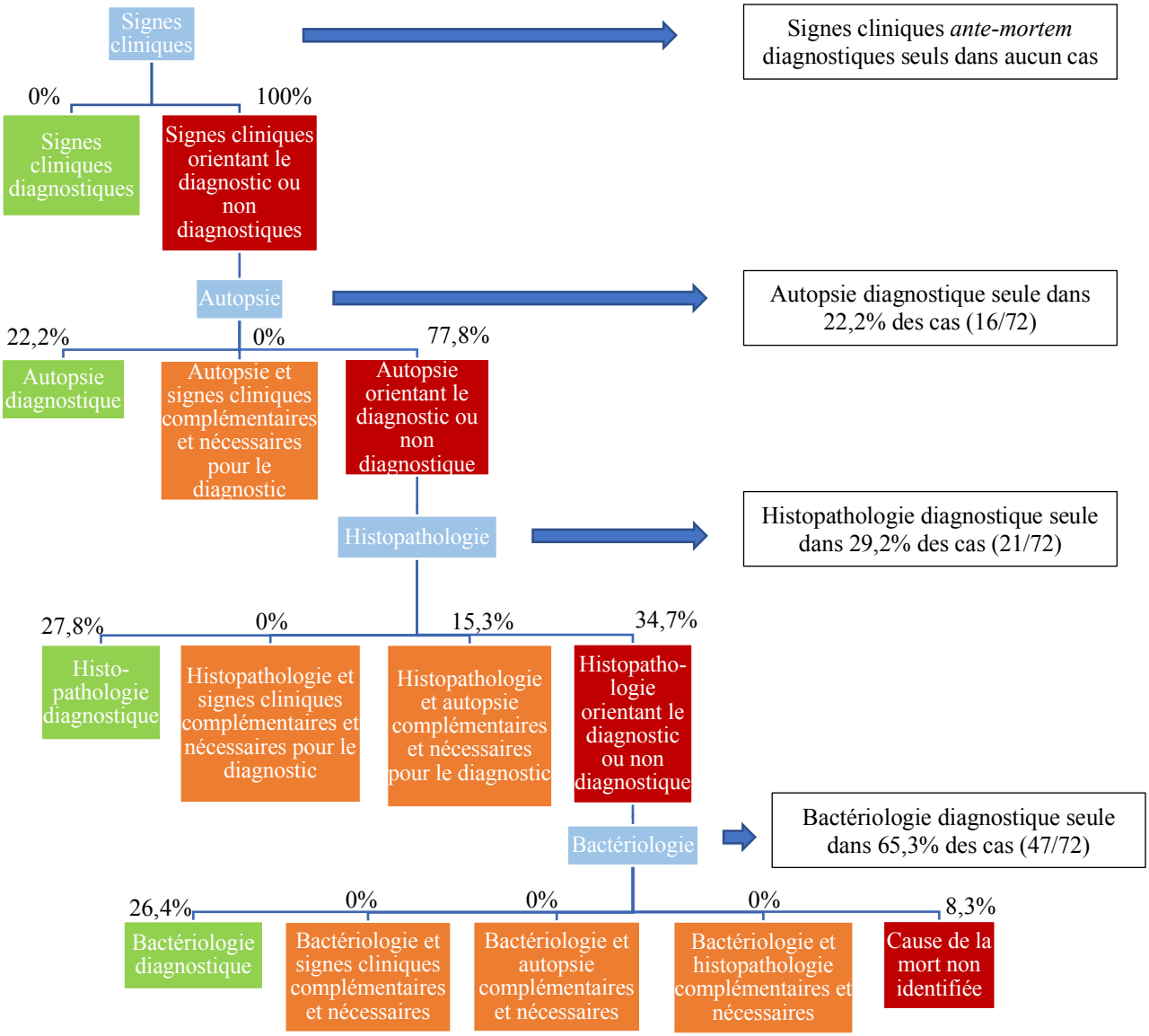

Figure 65 : Diagramme présentant les étapes conduisant au diagnostic avec résultats (n = 72)

Ainsi, si l'on réalise les examens au fur et à mesure, plus des trois quarts des chiots (77,8%) n'ont présenté aucune conclusion sur leur mort à la fin de l'autopsie, nécessitant une investigation supplémentaire. L'histopathologie a apporté une conclusion sur un peu plus de la moitié des chiots restants (27,8% histopathologie seule et 15,3% en complémentarité avec l'autopsie) puis la bactériologie sur environ les trois quarts restant (26,4%).

Comme évoqué précédemment, des potentielles causes primaires des sepsis ont pu être identifiées chez certains chiots. Cependant, ces dernières n'ont pas toujours été détectées avec le même examen que celui ayant permis de détecter le sepsis. C'est pourquoi certains examens ont été considérés comme complémentaires à celui ou ceux ayant permis de diagnostiquer le sepsis dans le but d'affiner la cause de la mort. Ainsi, parmi les 59 chiots ayant un sepsis, un examen complémentaire a pu apporter une potentielle cause primaire affinant le diagnostic pour 45,8% des chiots (n = 27). Ces examens ont été l'autopsie dans 59,3% des cas (n = 16), l'histopathologie dans 51,9% des cas (n = 14) et les signes cliniques *ante mortem* dans 3,7% des cas (n = 1). Pour 6,8% des chiots (n = 4), deux examens ont pu être complémentaires et donc affiner le diagnostic.

III. Discussion

La littérature décrit abondamment la mortalité chez le chiot mais peu les moyens diagnostics utilisables, souvent cités mais non développés. Ainsi cette étude évalue l'intérêt de l'autopsie et des examens complémentaires (histopathologie, bactériologie) dans le diagnostic *post-mortem* en cas de mortalité néonatale entre la naissance (mortinatalité exclue) et trois semaines d'âge.

1. Animaux

L'étude a été réalisée sur 112 chiots morts entre 0 et 21 jours issus d'un unique élevage en 2012 et 2013. Ainsi, bien que les résultats aient été récupérés sur deux années différentes, les chiots ont été élevés dans des conditions similaires d'un point de vue alimentaire, sanitaire (prophylaxie, vaccination, pression d'infection) et environnemental (hygrométrie, température, éclairage). Les résultats, et en particulier l'incidence du sepsis néonatal, nécessiteraient donc d'être vérifiés dans des conditions d'élevage différentes.

Notre étude a été réalisée sur un nombre de chiots morts important (112 chiots). Néanmoins les autopsies n'ont pu être interprétées que pour 91 chiots et parmi les 72 chiots dont les analyses histopathologiques ont été effectuées, la comparaison systématique entre l'ensemble des organes prélevés pour l'examen histopathologique n'a été possible que pour 31 chiots. Les changements *post-mortem* liés à la décomposition peuvent avoir lieu plus ou moins rapidement selon les conditions environnementales et notamment la température ambiante. Une température ambiante élevée augmente le taux de décomposition global et inversement une température ambiante basse voire une congélation diminue la vitesse de décomposition (64). Il a été observé au cours de l'autopsie des organes autolysés malgré la rapidité de réalisation de l'examen (moins de 8h) et des bonnes conditions de conservation. Ainsi l'explication de la rapidité de décomposition pourrait s'expliquer dans certains cas par la cause de la mort des chiots. En effet, dans le cas d'un sepsis, il a été décrit que même en cas de réfrigération immédiate les corps subissaient une décomposition accélérée. Ainsi, un corps dont la mort a pour origine un sepsis peut présenter 6 à 12 heures après le décès l'apparence d'un cadavre de 5 à 6 jours, même si il a été conservé au réfrigérateur (65).

D'autre part, il a été décrit que selon l'organe, les tissus et les structures qui le composent, le processus d'autolyse ne se produit pas à la même vitesse. Ainsi la présence d'enzymes lytiques dans certains organes, tel que le pancréas, facilite leur processus de décomposition. Les organes et structures riches en collagènes, tels que les tendons ou aponévroses, sont quant à eux beaucoup plus résistants à l'autolyse (66). Bien qu'il existe des différences entre les espèces, un ordre d'autolyse du plus récent au plus derniers organes touchés a été établi : rétine, cerveau, testicules, tube digestif, pancréas, foie, reins, peau, squelette et muscles, utérus. En effet, il a été décrit que les tissus se dégradent différemment dans le temps et que les caractéristiques de l'individu affectent l'autolyse de leurs tissus au tout début de la période *post-mortem*. Un animal mal nourri présentera par exemple une autolyse plus rapide qu'un autre correctement nourri (67). Dans notre étude, les organes les plus autolysés à l'histopathologie ont été le tube digestif (duodénum, jéjunum, iléum, estomac, colon) et nœuds lymphatiques mésentériques puis le pancréas et le cerveau. Ainsi, les organes les plus autolysés correspondent à ceux ayant tendance à se décomposer le plus rapidement selon la littérature sauf pour le cerveau qui semble avoir été moins autolysé dans notre étude.

2. Signes cliniques *ante-mortem*

Les signes cliniques *ante-mortem* seuls n'ont eu qu'un faible intérêt au sein de notre étude car ont seulement permis de nous orienter vers un diagnostic pour un chiot sur dix. En effet, dans notre étude et en accord avec la littérature (24, 26, 68), la plupart des symptômes remarqués ont été soit significatifs mais non spécifiques, soit absents. Ceci peut s'expliquer par l'absence de variabilité des signes cliniques chez les chiots rendant le diagnostic de leurs maladies souvent compliqué en comparaison aux adultes ainsi que par la rapidité du décès ne permettant parfois pas aux signes cliniques d'apparaître. De plus, l'apparition aigue des symptômes suivie d'une évolution souvent rapide et fatale ne laissent pas le temps dans la plupart des cas d'initier un traitement. Ces résultats montrent donc l'intérêt de réaliser des examens complémentaires *post-mortem* dans le but d'obtenir une explication sur la cause de mort des chiots et essayer de sauvegarder le reste de la portée.

D'autre part, les signes cliniques *ante-mortem* ont été récoltés depuis la naissance jusqu'à la mort pour chacun des chiots. Cependant, la surveillance et le recueil des informations n'ont pas été réalisés de manière continue (par exemple absence du suivi pendant la nuit). Un système du monitoring avec des alertes en cas de problème reste à développer pour l'élevage canin. En effet, ce type de système existe déjà pour l'élevage de volaille ou du porc, avec des alertes en cas d'hypothermie ou d'hyperthermie chez les individus. Enfin, un système de suivi des mouvements des individus disponible pour ces deux espèces permet d'identifier facilement et de prendre en charge les individus faibles (69–71).

3. L'autopsie

L'autopsie a mis en évidence la cause de la mort chez un peu plus d'un chiot sur cinq (22,2% des chiots). Dans la majorité des cas cette dernière a permis de conclure à un sepsis, mais aussi de diagnostiquer des anomalies rénales.

En outre, pour un chiot sur dix (11,1% des chiots), l'autopsie n'a pas donné de diagnostic à elle seule mais sa réunion avec un autre examen a permis d'expliquer la cause de la mort du chiot (exemple association autopsie et histopathologie).

Pour un peu plus d'un chiot sur cinq (22,2% des chiots), l'autopsie n'a pas donné la conclusion finale mais a été complémentaire en détectant une potentielle cause primaire du sepsis diagnostiqué (le diagnostic final ayant été donné par un autre examen). En effet, l'autopsie a souvent permis de mettre en évidence soit une bronchopneumonie / pneumonie, une pleurésie, une oesophagite, une gastrite, une entérite, une gastro-entérite, une gastro-entéro-colite, une dilatation aigue de l'estomac ou une péritonite.

Dans notre étude, l'autopsie n'a apporté aucune information expliquant la cause de la mort (ni diagnostique, ni complémentaire et nécessaire, ni complémentaire) chez presque deux chiots sur cinq (38,9% des chiots). Ainsi l'autopsie semble avoir présenté à elle seule une valeur limitée dans l'établissement de la cause du décès chez le chiot comme l'avait aussi mis en évidence certains auteurs dans de précédentes études (11, 34, 72, 73). En effet, il est notamment rapporté que les lésions macroscopiques sur les organes ne sont souvent pas ou peu décelables à l'autopsie en néonatologie et qu'aucune lésion ne peut être spécifiquement corrélée à une espèce bactérienne donnée. Les auteurs décrivent aussi que lors de sepsis néonatal avec absence d'infection focale ou de lésion grave des organes, l'examen pathologique présente en général rarement de lésions expliquant le décès du chiot (26). La réalisation de cet examen est cependant utile pour la collecte d'échantillons pour l'histopathologie et la bactériologie.

Même si l'autopsie peut aider à diagnostiquer une maladie chez un chiot mort et ainsi à traiter le reste de la portée avec succès (26), il existe une multitude de facteurs pouvant compromettre les résultats de l'examen *post-mortem* (74). En outre, une des difficultés s'étant imposée concerne la dimension des chiots. En effet, de par leur petite taille, il est envisageable que des lésions macroscopiques (notamment congénitales) n'aient pas été constatées lors de l'autopsie à l'origine de faux négatifs. De plus, il est important que la personne réalisant l'autopsie soit correctement formée à sa réalisation (74) : le pathologiste devrait être apte à la compréhension des processus pathologiques afin de diminuer au maximum les fausses interprétations liées aux artefacts *post-mortem* et de permettre la meilleure détection possible des lésions réelles ayant pu être masquées ou déformées par les changements *post-mortem* (64). Cependant, dans notre cas, l'autopsie a été réalisée de la manière la plus objective possible, avec la plus grande attention et par un unique opérateur qualifié.

Presque instantanément après la mort commence la décomposition du corps constituée de l'autolyse puis de la putréfaction bactérienne. Cependant, d'autres modifications *post-mortem* telles que le *rigor mortis* et le *livor mortis* peuvent être observées plus précocement, la décomposition ne devenant vraiment visible que plusieurs heures après le décès. Lors du *livor mortis*, une décoloration rouge des tissus mous se met en place à cause de l'accumulation de sang dans les vaisseaux par gravité. Chez l'homme, cette dernière se développe généralement entre 30 min et 2 heures après le décès, mais son apparition chez l'animal n'est pas bien établie. Le *rigor mortis*, correspondant à la rigidité musculaire *post-mortem*, débute quant à lui généralement environ 2 à 6 heures après la mort (64). Au sein de notre étude, nous avons pu observer de nombreux organes présentant une couleur rouge foncée à noire sur des zones +/- étendues à l'autopsie (47,3% des poumons, 33,0% des foies, 29,7%% des intestins, 28,6% des reins, 20,9% des rates). Compte tenu de la possibilité d'une modification de couleur liée à un *livor mortis* ou à un autre type d'altération *post-mortem*, ces lésions ont été considérées comme non spécifiques. Cependant, il n'est pas exclu que des réelles lésions n'aient pas été masquées par cette considération à l'origine de faux négatifs.

Lors de la décomposition, des modifications apparaissent telles que des changements de couleur de la peau et des tissus mous avec souvent au début une décoloration verte de l'abdomen (visibles au bout de 24-30h), une distension par des gaz libres des cavités corporelles et des organes internes due à la prolifération bactérienne (visibles au bout de 60-72h) ou encore une production de liquide de purge.

Enfin, la difficulté d'interprétation de l'autopsie consiste à ne pas conclure sur la cause de la mort dès qu'une première lésion est constatée mais à continuer à chercher plus loin le diagnostic. Le problème se pose alors de savoir à partir de quel moment la conclusion finale est établie et quand arrêter les examens *post-mortem*.

4. L'histopathologie

L'histopathologie a permis de conclure sur la cause de la mort des chiots dans 29,2% des cas. Bien que les lésions histopathologiques pathognomoniques des agents infectieux décrites dans la littérature (ex : corps d'inclusion) n'aient pas été mises en évidence dans notre étude, des lésions non pathognomoniques ont pu orienter notre diagnostic et nous aider à trouver la cause de la mort des chiots.

En outre, l'histopathologie n'a parfois pas donné de diagnostic à elle seule mais sa réunion avec un autre examen a permis d'expliquer la cause de la mort du chiot (11,8% des chiots).

Pour un peu moins d'un chiot sur cinq (19,4% des chiots), l'histopathologie n'a pas donné la conclusion finale mais a permis de détecter une potentielle cause primaire du sepsis

diagnostiqué. En effet, l'histopathologie a permis de mettre en évidence dans de nombreux cas une bronchopneumonie / pneumonie, une hémorragie pulmonaire, une aspiration néonatale du liquide amniotique et du mucus, une péritonite, une pleurésie ou une immunodéficience.

L'histopathologie semble donc avoir présenté à elle seule une valeur limitée dans l'établissement de la cause du décès chez le chiot. Parmi les nombreuses techniques de diagnostic disponibles, l'histopathologie a l'avantage de permettre la détection des modifications morphologiques subtiles des tissus au début des processus pathologiques difficiles à déceler macroscopiquement. Il est reconnu que plus le délai entre la mort et la fixation du tissu est court pour une évaluation histopathologique, meilleure sera la préservation du tissu, ce qui donnera des résultats plus précis (75). Dans notre étude, les autopsies et prélèvements pour analyses histopathologiques ont été effectués au maximum dans les 8h après la mort des chiots, ce qui a été assez rapide, et a donc permis une interprétation des résultats la plus rigoureuse possible et une réduction des risques d'apparition des phénomènes d'autolyse et de putréfaction. Cependant, nous avons tout de même observé de l'autolyse sur au moins un organe chez presque un tiers des chiots à l'histopathologie, ce qui n'est pas négligeable.

Un autre problème posé par l'histopathologie repose sur la qualité de l'échantillon analysé. En effet, des lésions peuvent ne pas avoir été observées sur un organe si le fragment récupéré pour analyse n'a pas été prélevé au bon endroit et n'était donc pas suffisamment représentatif de l'organe.

En outre, les interprétations des lames en histopathologie ont parfois été difficiles compte tenu du manque d'informations sur les observations physiologiques et les lésions typiques des chiots en période néonatale. En effet, nous avons notamment observé de nombreux chiots avec de l'hématopoïèse sur la rate (98,5% des rates) et sur le foie (88,7% des foies), des structures fœtales sur les reins (52,2% des reins) et des foyers embryonnaires sur les cœurs (43,3% des cœurs). Compte tenu du jeune âge des chiots morts, nous avons considéré que ces observations étaient non lésionnelles donc non significatives. La question se pose néanmoins de savoir jusqu'à quel âge ces constatations peuvent être faites tout en restant physiologiques. D'autre part, l'observation des lames nous a permis de constater que les lésions étaient très peu développées chez le chiot nouveau-né. Il est possible que le faible développement du système immunitaire à cet âge-là ait pour conséquence une réaction immunitaire beaucoup moins importante lors d'infection et donc moins visible au microscope que chez les adultes, ayant potentiellement entrainé des faux négatifs dans notre étude. Afin de pouvoir comparer le sain du lésionnel, une étude à envisager pourrait consister à réaliser un atlas descriptif des organes sains à l'histopathologie chez le chiot nouveau-né.

5. La bactériologie

Les prélèvements pour la bactériologie ont été réalisés le plus stérilement possible sur les rates des chiots dès l'ouverture de l'abdomen. D'après la littérature, les milieux les plus prometteurs pour les cultures bactériologiques *post-mortem* sont le sang de la rate et du cœur (62). Ainsi le mode et le lieu de prélèvement dans notre étude permettent de prétendre à une bonne interprétation des résultats obtenus. Cependant, nous avons uniquement analysés pour chaque chiot une culture bactérienne de rate. Seulement la littérature suggère que pour améliorer la probabilité d'identifier la bactérie en cause dans l'infection avant la mort, il faudrait échantillonner au moins deux zones différentes sur l'individu. Ainsi, si la bactériémie a effectivement eu lieu avant le décès, un même résultat sera retrouvé sur les cultures *post-mortem* de tous les échantillons effectués (62).

Parce que l'ombilic est une voie d'infection possible (6), un écouvillon ombilical aurait pu être réalisé de façon stérile sur tous les chiots lors de l'examen et envoyé à la bactériologie afin de confirmer les omphalites visibles lors de l'autopsie et de ne pas manquer celles non apparentes.

La bactériologie a permis de conclure sur la cause de la mort des chiots dans 65,3% des cas. Cependant, la seule conclusion pouvant être donnée par la bactériologie est la présence d'un sepsis (47/72 chiots). Elle n'a apporté aucune information expliquant la cause de la mort (ni diagnostique, ni complémentaire et nécessaire, ni complémentaire) chez un peu plus de un chiots sur trois (35% des chiots). Ainsi la bactériologie de la rate, ne pouvant détecter qu'un sepsis, semble avoir présenté à elle seule une valeur limitée dans l'établissement de la cause du décès chez le chiot.

Le problème majeur de la bactériologie réside dans le fait qu'il n'existe pas de consensus concernant l'interprétation des résultats. D'après la littérature humaine, une culture pure *post-mortem* d'une bactérie pathogénique provenant du sang de la rate a une signification similaire à celle d'une culture sanguine positive obtenue sur un patient vivant. A l'inverse, dans la plupart des cas, une culture polymicrobienne *post-mortem* doit être envisagée comme une contamination (35–37, 76). En outre, pour s'assurer de la meilleure interprétation possible, les résultats doivent toujours être confrontés à toutes les données possédées sur l'animal telles que la clinique avant son décès et les autres examens éventuellement réalisés (62). La littérature n'ayant pas établie de consensus sur l'interprétation de la bactériologie en médecine humaine, il est encore moins évident d'en instaurer un pour les chiens et encore moins pour les chiots. Une perspective consisterait à mettre en place une définition officielle concernant l'interprétation des résultats bactériologiques chez le chiot.

Les bactéries les plus souvent identifiées dans notre étude ont été *E.coli* (50% des cas parmi les cultures pures) et *Streptococcus spp.* (27,8% des cas parmi les cultures pures). Ces résultats sont corroborés par ceux de la littérature montrant que les bactéries les plus souvent impliquées lors de mortalité néonatale chez le chiot sont *E. coli*, les staphylocoques, les streptocoques, *Klebsiella pneumoniae*, *Proteus mirabilis* et *Pseudomonas aeruginosa*, avec *E. coli* l'agent le plus souvent en cause (11, 34).

Une bactériologie négative n'a pas été considérée comme une absence de sepsis car d'après la littérature ne signifie pas nécessairement que les bactéries étaient absentes au moment du prélèvement (35–37). Ainsi, nous avons pu avoir des faux négatifs parmi nos résultats consécutivement à une absence de développement bactérien. Cependant, 83,3% des analyses bactériologiques ayant été positives, ces possibles faux négatifs ont probablement été en nombre très faible. En revanche, il s'est avéré que 12,5% des chiots (9 chiots) avaient reçu une antibiothérapie les jours précédents leur décès. Dans la littérature, certains affirment qu'il n'a pas pu être établie de relation significative entre l'antibiothérapie réalisée *ante-mortem* et les résultats de la bactériologie *post-mortem* (62, 77). Cependant, d'autres rapportent que, suite à un traitement antibiotique, des faux négatifs sont détectés chez 28 à 63% des adultes en humaine avec suspicion de sepsis lors de bactériologie sur sang car l'identification des bactéries en devient difficile (78). Ainsi, pour le chiot dont la bactériologie était négative et dont l'antibiothérapie était rapprochée de son décès, il n'est pas exclu que cette dernière ait pu biaiser les résultats à l'origine d'un faux négatif.

En outre, de par les divers résultats issus de nombreuses études, la valeur des cultures bactériologiques *post-mortem* a toujours été controversée. Les potentielles contaminations et la

propagation *post-mortem* des bactéries sont des facteurs jouant un rôle majeur dans ces variations de résultats (76). En effet, afin d'éviter les cultures faussement positives suite à une prolifération bactérienne après le décès, le prélèvement *post-mortem* doit être effectué le plus rapidement possible. Ainsi, la récupération des échantillons pour analyse bactériologique doit être réalisée dans les 15 premières heures *post-mortem* afin de réduire ce risque d'après certains auteurs (79). Dans notre étude, les prélèvements pour analyse bactériologique ont été réalisés d'une part le plus stérilement possible en respectant un protocole strict et d'autre part dans les 8h maximum après la mort. Ainsi, les faux positifs liés à des problèmes de contamination ou de propagation *post-mortem* ont a priori été limités même s'ils ne sont pas exclus. D'autres auteurs affirment quant à eux que les faux positifs résultent surtout d'un échantillonnage incorrect lors du prélèvement (80).

6. Conclusion et perspectives

a. Causes de la mort

Dans notre étude, la grande majorité des chiots sont morts d'un sepsis (81,9% ; 59/72 chiots). Parmi ces derniers, des causes potentielles primaires du sepsis liées à des inflammations / infections locales ont été détectées chez 71,2% des chiots (42/59 chiots) dont majoritairement des (broncho)pneumonies (47,6% des cas ; 20/42), des péritonites (26,2% des cas ; 11/42) et des entérites (23,8% des cas ; 10/42). Ce taux de chiots morts d'une infection est relativement élevé comparativement à l'étude de Nielen qui rapporte un pourcentage de 33,8% de décès inflammatoire (7) et à celle de Blunden un pourcentage de 4,5% de décès infectieux (31). Ceci peut notamment être expliqué par le fait que la plupart des chiots de notre étude avait un taux de croissance inférieur ou égal à -4% au cours des premières quarante-huit heures de vie, signifiant qu'ils n'avaient pas ingéré de colostrum, et donc présentaient un risque de mortalité augmenté entre deux jours et vingt et un jours (25).

Parmi ceux décédés d'une cause inflammatoire / infectieuse, 95,2% des chiots (59/62) ont présenté un sepsis.

En humaine, le sepsis est reconnu en néonatologie comme étant une cause très élevée de morbidité et de mortalité (81, 82), ce qui corrobore nos résultats. Il est d'ailleurs rapporté que les infections se déclarant dans les sept premiers jours sont généralement conférées à des bactéries transmises de la mère au bébé (83). En outre, la colonisation bactérienne peut notamment avoir lieu sur la peau du bébé, ses voies respiratoires, ses conjonctives, son tractus gastro-intestinal et son ombilic par contact avec l'environnement ou les personnes prenant soin de lui. Ainsi, il est rapporté que la pneumonie est très fréquente dans le cas de sepsis précoce (84). D'autre part, les problèmes de santé touchant généralement les chiots issus de la même portée (11), il est possible que ce pourcentage élevé de chiot ayant présenté un sepsis soit lié au fait qu'ils soient issus de la même chienne, voir du même élevage.

Cependant, aucun consensus n'ayant été mis au point concernant la définition du sepsis chez le nouveau-né en humaine (60, 61, 83) et encore moins dans l'espèce canine, nous avons dû grâce à la littérature définir notre propre description. Chiesa *et al.* rapportent d'ailleurs en parlant du sepsis « que l'absence d'une définition standard universellement acceptée ait conduit les auteurs à créer leurs propres définitions pour répondre aux objectifs de leurs propres études ». Ainsi, d'après notre définition, un chiot a présenté un sepsis lorsque l'on pouvait observer des emboles bactériens dans plusieurs organes à l'histopathologie et/ou des lésions inflammatoires / infectieuses sur plusieurs organes (minimum 2 organes) en histopathologie et/ou autopsie et/ou une bactériologie de la rate positive (avec au moins une bactérie identique

isolée sur plusieurs chiots de la même portée morts environ au même âge et/ou une culture pure). Les emboles bactériens dans plusieurs organes constituent un diagnostic de certitude quant à la présence d'un sepsis chez le chiot. Cependant, bien que nous nous soyons appuyés sur la littérature pour mettre en place notre définition, il est possible que pour certains auteurs elle ne soit pas valable et interfère avec les résultats de nos données.

Les problèmes de santé touchant généralement en même temps la mère et ses chiots (11), il est intéressant d'évaluer si les chiots morts issus d'une même portée dans un intervalle proche sont décédés de la même maladie. Dans notre étude, parmi les portées dont plusieurs chiots sont décédés, les chiots décédés sont tous morts de la même maladie au sein d'une même portée pour 3 portées sur 4 (sepsis dans 93,3% des cas et hémorragie pulmonaire survenant pendant la période périnatale dans 6,7%). Ainsi, il semblerait que si un cas de sepsis touche un chiot de la portée, d'autres chiots sont susceptibles de mourir de la même maladie les jours suivant. La détection précoce du sepsis via l'examen *post-mortem* a donc un intérêt majeur pour l'initiation d'un traitement rapide des autres chiots de la portée afin d'en sauver un maximum.

b. Moyens de diagnostics *post-mortem*

La recherche de sepsis chez le nouveau-né est très importante car son développement devient la plupart du temps fatale pour ce dernier (83) et nécessite une initiation du traitement le plus rapidement possible chez les autres chiots de la portée encore vivants et potentiellement touchés afin d'éviter qu'ils ne meurent de la même chose.

Ainsi au sein de notre étude, il est apparu que les autopsies n'étaient que peu diagnostiques mais permettaient de trouver la potentielle cause primaire du sepsis et de réaliser les prélèvements pour l'histopathologie et la bactériologie.

L'histopathologie quant à elle est aussi limitée mais reste très utile pour détecter les lésions inflammatoires / infectieuses locales (pneumonie / bronchopneumonie, gastro-entéro-colite, pancréatite etc.). Cependant sur le terrain, l'analyse histopathologique n'est souvent pas réalisée sur tous les organes comme nous l'avons fait dans notre étude mais principalement sur ceux présentant des lésions visibles à l'autopsie nécessitant d'être vérifiées. En effet, essentiellement de par son coût par organe et à cause du délai d'attente avant l'obtention des résultats (au moins une semaine), l'histopathologie reste souvent moins exploitée sur le terrain pour trouver la cause de la mort des chiots rapidement. De plus, la détection d'un sepsis à l'histopathologie avec peu d'organes prélevés est très limitée.

La bactériologie a été très utile pour la détection du sepsis dans notre étude mais reste limitée car ne permet pas de déceler des maladies non infectieuses. Néanmoins, elle est considérée comme la référence en terme de diagnostic du sepsis (78, 82) et met moins de temps que l'histopathologie à obtenir des résultats. Son utilisation reste tout de même controversée car elle présente une sensibilité faible et les résultats sont obtenus en moyenne entre 48h et 72h. Ainsi elle ne permet pas une prise en charge thérapeutique rapide des individus. D'autre part, ce test peut être soumis à certaines complications liées à la quantité trop faible de bactéries dans le sang ne permettant pas leur détection. De plus, des faux positifs ou des contaminations peuvent apparaître notamment si les conditions d'asepsie ne sont pas correctement respectées. Ainsi d'après le *College of American Pathologists*, en 2015, le taux moyen global de contamination par hémoculture était de 2,08% en néonatalogie humaine (85).

Dans la littérature, le taux de décès d'origine indéterminée est très élevé pouvant aller jusqu'à concerner la moitié des chiots (3, 8, 9, 31). Cependant, dans notre étude, les chiots dont le diagnostic reste indéterminé représentent seulement 8,3% des chiots. Ainsi, la réalisation de

multiples examens complémentaires permet effectivement de trouver plus souvent le diagnostic de mort. Chacune de ces techniques utilisées dans notre étude présente des avantages et des inconvénients *(Tableau 19)* et il convient aux éleveurs et leur vétérinaire de choisir celle(s) qui leur convien(nen)t et l'ordre dans laquelle les réaliser en fonction de la rapidité à laquelle ils veulent recevoir les résultats et l'investissement financier qu'ils sont prêts à fournir dans la recherche du diagnostic. De plus, l'étude montre que c'est la multiplicité des examens et leur analyse comparée qui permet la plupart du temps de conclure à un diagnostic. En effet, chaque examen exploité seul présente souvent une utilité limitée.

Tableau 19 : Avantages et inconvénients des techniques utilisées dans notre étude

	Avantages	**Inconvénients**
Signes cliniques *ante-mortem*	• Détection des malformations congénitales évidentes	• Souvent inutilisable dans le diagnostic de par leur absence ou manque de spécificité et de variabilité • Rapportés par les éleveurs (certains signes cliniques potentiellement non détectés)
Autopsie	• Réalisable immédiatement après la mort • Absence de délai d'attente pour les résultats • Détection des lésions macroscopiques évidentes (notamment utile pour trouver la potentielle cause primaire du sepsis) • Coût abordable • Permet la réalisation des prélèvements pour l'histopathologie et la bactériologie	• A réaliser rapidement après la mort (éviter modifications *post-mortem*) • Peu diagnostiques dans notre étude • Nécessité de réalisation par un pathologiste qualifié • Faux négatifs : absence de développement de lésions macroscopiques (rapidité de mort des chiots) • Faux positifs et/ou faux négatifs : altérations *post-mortem*
Histopathologie	• Détection de lésions microscopiques non visibles à l'œil nu (plus particulièrement très utiles pour la détection d'inflammations et/ou infections locales) • Possibilité d'analyse des prélèvements avec fiabilité a posteriori (fixation dans formol)	• Coût par organe (et nécessité de prélèvements de plusieurs organes si absence de lésions évidentes) • Délai d'attente pour les résultats (> 1 semaine) : pas suffisamment rapide si le diagnostic de la cause de la mort a pour but de sauver les autres chiots de la même portée • Faux négatifs : petite taille de certaines lésions chez le chiot (âge des chiots, faible développement de leur système immunitaire), mauvaise représentativité de l'échantillonnage • Interprétations parfois difficiles car manque d'informations sur les

		observations physiologiques et les lésions typiques des chiots en période néonatale
Bactériologie *post-mortem* sur la rate	• Référence pour la détection de sepsis (a permis de détecter la plupart des cas de sepsis au sein de notre étude) • Délai d'attente pour les résultats plus court que l'histopathologie (résultats en moyenne en 48-72h) • Coût abordable	• Absence de consensus pour l'interprétation • Sensibilité faible • Uniquement diagnostic de maladies infectieuses (inutile pour le diagnostic des autres causes de mort) • Faux positifs : contaminations, propagation *post-mortem* • Faux négatifs : antibiothérapies *ante-mortem*, absence de développement bactérien • Faux positifs / négatifs : échantillonnage incorrect

Cependant, afin d'aller plus loin dans la recherche, il aurait été envisageable de réaliser d'autres examens sur les chiots telle que la PCR, méthode la plus étudiée chez les nouveau-nés en humaine (82), afin de trouver la cause de leur mort. En humaine, les méthodes de diagnostic du sepsis néonatal dans le sang comportent en effet cette technique car elle permet sa détection directement à partir du sang, sans culture préalable donc rapidement, tout en possédant une sensibilité et une spécificité plus élevées que les cultures. Et de plus, la PCR peut être effectuée sur un échantillon de petit volume de sang mais aussi sur des tissus chirurgicaux et des fluides corporels tels que les épanchements (86). Ainsi, un diagnostic peut être obtenu plus rapidement et avec une sensibilité augmentée avec des méthodes moléculaires. La technique idéale pour détecter un sepsis rapidement et ainsi permettre une gestion clinique éventuelle des autres chiots devrait entre autres permettre une détection rapide (identification du pathogène en moins de 3h), avoir une sensibilité et une spécificité élevées, assurer une détection polymicrobienne des agents pathogènes en présence de contaminants, être facile à utiliser, être capable de détecter des agents pathogènes inconnus et émergents (78). La PCR pourrait ainsi être utilisée pour fournir un diagnostic plus rapide et plus ciblé de la bactériémie et de la virémie de par sa sensibilité et sa spécificité très élevées (87).

La pertinence du dosage de la procalcitonine (prohormone de la calcitonine) est aussi en cours d'étude en humaine dans la détection du sepsis chez le nouveau-né. En effet, l'augmentation rapide de sa concentration associée à celles d'autres biomarqueurs émergents lors d'une infection en font des marqueurs utiles dans l'établissement d'une origine bactérienne à un syndrome inflammatoire (88).

CONCLUSION

En conclusion, l'objectif de notre étude a été d'évaluer l'intérêt de l'autopsie et de ses examens complémentaires pour diagnostiquer les causes de mortalité chez le chiot entre zéro et trois semaines (mortinatalité exclue). Mis à part pour les malformations visibles dès la naissance, les signes cliniques n'ont pas permis d'expliquer la mort des chiots. Il est donc important de réaliser des examens *post-mortem* pour connaitre la nature du décès. Notre étude montre que, bien que chaque examen *post-mortem* peut présenter une utilité dans le diagnostic chez le chiot mort, l'association des différents examens est nécessaire pour maximiser les chances d'identifier la cause de la mort.

Notre étude a révélé que la cause la plus importante de mort des chiots nouveau-nés était le sepsis. Ce diagnostic a pu être posé surtout grâce à la bactériologie. L'autopsie et l'histopathologie ont principalement été utiles dans la détection des potentielles causes primaires de ces sepsis par la mise en évidence de foyers inflammatoires et/ou infectieux locaux. Cependant, l'identification du sepsis par des méthodes *ante-mortem* reste à développer chez les chiots.

Notre étude pourrait être complétée par la réalisation de nouveaux examens complémentaires de laboratoire tels que la PCR ou bien le dosage de la procalcitonine, prohormone dont le dosage peut-être pertinent chez les nouveau-nés en humaine dans le diagnostic du sepsis (88).

AGREMENT SCIENTIFIQUE

En vue de l'obtention du permis d'imprimer de la thèse de doctorat vétérinaire

Je soussignée, Hanna MILA, Enseignant-chercheur, de l'Ecole Nationale Vétérinaire de Toulouse, directeur de thèse, certifie avoir examiné la thèse de **Chloé GUERARD** intitulée **« Intérêt de l'autopsie et des examens complémentaires dans le diagnostic post-mortem chez le chiot nouveau-né »** et que cette dernière peut être imprimée en vue de sa soutenance.

Fait à Toulouse, le 21/10/2019
Docteur Hanna MILA
Maître de Conférences
de l'Ecole Nationale Vétérinaire de Toulouse

Vu :
Le Directeur par intérim de l'Ecole Nationale Vétérinaire de Toulouse
Frédéric BOUSQUET

Par délégation,
Caroline LACROUX
Directrice de l'enseignement
et de la vie étudiante

Vu :
Le Président du jury :
Professeur Stéphane DECRAMER

Professeur S. DECRAMER
Néphrologie - Médecine interne
Hôpital des Enfants
TSA 70034 - 31059 TOULOUSE Cedex 9

Vu et autorisation de l'impression :
Présidente de l'Université Paul Sabatier
Madame Régine ANDRE-OBRECHT

La Présidente de l'Université Paul Sabatier,
par délégation,
Le Vice-Président de la CFVU
Michel CUILLET

Mme Chloé GUERARD
a été admis(e) sur concours en : 2014
a obtenu son diplôme d'études fondamentales vétérinaires le : 18/07/2018
a validé son année d'approfondissement le : 24/09/2019
n'a plus aucun stage, ni enseignement optionnel à valider.

Université de Toulouse

BIBLIOGRAPHIE

1. BOWDEN, R.S.T., HOGDMAN, S.F.T. et HIME, J.M. Neo-natal mortality in dogs. *Proceedings of the 17th World Veterinary Congress, Hannover*. 1963. Vol. 17, pp. 1009-1013.

2. HOPPER, B. J., RICHARDSON, J. L. et LESTER, N. V. Spontaneous antenatal resolution of canine hydrops fetalis diagnosed by ultrasound. *Journal of Small Animal Practice*. janvier 2004. Vol. 45, n° 1, pp. 2-8. DOI 10.1111/j.1748-5827.2004.tb00187.x.

3. INDREBØ, Astrid, TRANGERUD, Cathrine et MOE, Lars. Canine neonatal mortality in four large breeds. *Acta Veterinaria Scandinavica*. 12 décembre 2007. Vol. 49, n° 1, pp. S2. DOI 10.1186/1751-0147-49-S1-S2.

4. CHASTANT-MAILLARD, Sylvie, FEUGIER, Alexandre, GRELLET, Aurélien et MILA, Hanna. *Variability of mortality risk factors with age in puppies*. 2014.

5. LAWLER, D. F. Neonatal and pediatric care of the puppy and kitten. *Theriogenology*. 1 août 2008. Vol. 70, n° 3, pp. 384-392. DOI 10.1016/j.theriogenology.2008.04.019.

6. GILL, Marilyn Ann. *Perinatal and late neonatal mortality in the dog*. Sydney, Australia : University of Sydney, 2001.

7. NIELEN, A. L. J., GAAG, I. van der, KNOL, B. W. et SCHUKKEN, Y. H. Investigation of mortality and pathological changes in a 14.month birth cohort of boxer puppies. *Veterinary Record*. 30 mai 1998. Vol. 142, n° 22, pp. 602-606. DOI 10.1136/vr.142.22.602.

8. ANDERSEN, A. C. Puppy production to the weaning age. *Journal of the American Veterinary Medical Association*. 15 février 1957. Vol. 130, n° 4, pp. 151-158.

9. POTKAY, S. et BACHER, J. D. Morbidity and mortality in a closed foxhound breeding colony. *Laboratory animal science*. février 1977. Vol. 27, n° 1, pp. 78-84.

10. CHASTANT-MAILLARD, Sylvie, MILA, Hanna, BOUCHER, Catherine, BERGAMO, Pierre et GRELLET, Aurélien. La visite d'élevage. *Le Point Vétérinaire*. Décembre 2014. Vol. 351, pp. 15-42.

11. PETERSON, Michael Edward et KUTZLER, Michelle Anne (éd.). *Small animal pediatrics: the first 12 months of life*. St. Louis, Mo : Saunders/Elsevier, 2011. ISBN 978-1-4160-4889-3.

12. GREER, Marthina L. *Canine reproduction and neonatology: a practical guide for veterinarians, veterinary staff, and breeders*. 2015. ISBN 978-1-59161-041-0.

13. SOCIÉTÉ CENTRALE CANINE. Maladies héréditaires - Santé et bien-être. [en ligne]. [Consulté le 1 novembre 2019]. Disponible à l'adresse : https://www.centrale-canine.fr

14. Genodog - Un site de la Centrale Canine. [en ligne]. 1 novembre 2019. Disponible à l'adresse : https://genodog.fr

15. Site des Maladies Héréditaires canines. [en ligne]. [Consulté le 1 novembre 2019]. Disponible à l'adresse : http://www.maladieshereditairesduchien.com

16. DODDS, W.J. Guide to congenital and heritable disorders in dogs. [en ligne]. mai 2011. [Consulté le 1 novembre 2019]. Disponible à l'adresse : https://www.hsvma.org/assets/pdfs/guide-to-congenital-and-heritable-disorders.pdf

17. CHASTANT-MAILLARD, S., GUILLEMOT, C., FEUGIER, A., MARIANI, C., GRELLET, A. et MILA, H. Reproductive performance and pre-weaning mortality: Preliminary analysis of 27,221 purebred female dogs and 204,537 puppies in France. *Reproduction in Domestic Animals*. 2017. Vol. 52, n° S2, pp. 158-162. DOI 10.1111/rda.12845.

18. TØNNESSEN, R., BORGE, K. Sverdrup, NØDTVEDT, A. et INDREBØ, A. Canine perinatal mortality: A cohort study of 224 breeds. *Theriogenology*. juin 2012. Vol. 77, n° 9, pp. 1788-1801. DOI 10.1016/j.theriogenology.2011.12.023.

19. MILA, Hanna, GRELLET, Aurélien, DELEBARRE, Marine, MARIANI, Claire, FEUGIER, Alexandre et CHASTANT-MAILLARD, Sylvie. Monitoring of the newborn dog and prediction of neonatal mortality. *Preventive Veterinary Medicine*. 1 août 2017. Vol. 143, pp. 11-20. DOI 10.1016/j.prevetmed.2017.05.005.

20. VASSALO, Flávia Gardilin, SIMÕES, Carla Regina Barbieri, SUDANO, Mateus José, PRESTES, Nereu Carlos, LOPES, Maria Denise, CHIACCHIO, Simone Biagio et LOURENÇO, Maria Lúcia Gomes. Topics in the Routine Assessment of Newborn Puppy Viability. *Topics in Companion Animal Medicine*. 1 mars 2015. Vol. 30, n° 1, pp. 16-21. DOI 10.1053/j.tcam.2015.02.003.

21. NOBRE PACIFICO PEREIRA, Keylla Helena, CRUZ DOS SANTOS CORREIA, Luiz Eduardo, RITIR OLIVEIRA, Elton Luís, BERNARDO, Ramona Bastos, NAGIB JORGE, Mariana Lemos, MEZZENA GOBATO, Mariana Luiza, FERREIRA DE SOUZA, Fabiana, ROCHA, Noeme Sousa, CHIACCHIO, Simone Biagio et GOMES LOURENÇO, Maria Lucia. Incidence of congenital malformations and impact on the mortality of neonatal canines. *Theriogenology*. décembre 2019. Vol. 140, pp. 52-57. DOI 10.1016/j.theriogenology.2019.07.027.

22. ELWOOD, J. M. et COLQUHOUN, T. A. Observations on the prevention of cleft palate in dogs by folic acid and potential relevance to humans. *New Zealand Veterinary Journal*. 1 décembre 1997. Vol. 45, n° 6, pp. 254-256. DOI 10.1080/00480169.1997.36041.

23. VERONESI, M. C., PANZANI, S., FAUSTINI, M. et ROTA, A. An Apgar scoring system for routine assessment of newborn puppy viability and short-term survival prognosis. *Theriogenology*. 1 août 2009. Vol. 72, n° 3, pp. 401-407. DOI 10.1016/j.theriogenology.2009.03.010.

24. ENGLAND, Gary C. W. et HEIMENDAHL, Angelika von (éd.). *BSAVA manual of canine and feline reproduction and neonatology*. 2nd ed. Cheltenham : British Small Animal Veterinary Association, 2010. ISBN 978-1-905319-19-0.

25. MILA, Hanna, GRELLET, Aurélien, FEUGIER, A et CHASTANT-MAILLARD, Sylvie. Differential impact of birth weight and early growth on neonatal mortality in puppies. *Journal of animal science*. 6 octobre 2015. Vol. 93, pp. 4436-4442. DOI 10.2527/jas.2015-8971.

26. MÜNNICH, A. et KÜCHENMEISTER, U. Causes, diagnosis and therapy of common diseases in neonatal puppies in the first days of life: cornerstones of practical approach. *Reproduction in Domestic Animals = Zuchthygiene*. juin 2014. Vol. 49 Suppl 2, pp. 64-74. DOI 10.1111/rda.12329.

27. BUFF, Samuel, BRAU, Sandra et CASSELEUX, Grégory. Dossier : avortements et mortinatalité chez le chien et le chat. *Le Nouveau Praticien Vétérinaire*. Avril - Mai 2004. Vol. 17, pp. 13-15; 33-37.

28. DAE YOUNG, Kim. Necropsy and Diagnostic Sampling. In : *World Small Animal Veterinary Association World Congress Proceedings* [en ligne]. Jeju (Corée), 2011. Disponible à l'adresse : https://www.vin.com/doc/?id=6698876

29. MCDONOUGH, Sean P. et SOUTHARD, Teresa L. (éd.). *Necropsy guide for dogs, cats, and small mammals*. Ames, Iowa, USA : Wiley, 2017. ISBN 978-1-119-11565-6. SF769 .N43 2017

30. KING, John M., ROTH-JOHNSON, Lois, DODD, David C. et NEWSOM, Marion E. *The necropsy book : A Guide for Veterinary Students, Residents, Clinicians, Pathologists, and Biological Researchers* [en ligne]. The Internet-First University Press, 2014. [Consulté le 25 mai 2019]. Disponible à l'adresse : https://ecommons.cornell.edu/handle/1813/37948

31. BLUNDEN, Tony. Diagnosis and treatment of common disorders of newborn puppies. *In Practice*. 1 septembre 1988. Vol. 10, n° 5, pp. 175-184. DOI 10.1136/inpract.10.5.175.

32. BROOKS, J. W. Postmortem Changes in Animal Carcasses and Estimation of the Postmortem Interval. *Veterinary Pathology*. 1 septembre 2016. Vol. 53, n° 5, pp. 929-940. DOI 10.1177/0300985816629720.

33. BELHADJ, L. Cours polycopiés de médecine légale. *Documents de Médecine Légale* [en ligne]. 5 novembre 2010. [Consulté le 1 novembre 2019]. Disponible à l'adresse : https://medecinelegale.wordpress.com/cours-polycopies-de-medecine-legale-2/

34. MELONI, Tea, MARTINO, Piera A., GRIECO, Valeria, PISU, Maria C., BANCO, Barbara, ROTA, Alessandro et VERONESI, Maria C. A survey on bacterial involvement in neonatal mortality in dogs. *Veterinaria Italiana*. 29 décembre 2014. Vol. 50, n° 4, pp. 293-299. DOI 10.12834/VetIt.45.2244.2.

35. SYKES, Jane E. *Canine and feline infectious diseases*. St. Louis, Mo : Elsevier/Saunders, 2014. ISBN 978-1-4377-0795-3. SF781 .S95 2014

36. MORRIS, J A, HARRISON, L M et PARTRIDGE, S M. Postmortem bacteriology: a re-evaluation. *Journal of Clinical Pathology*. janvier 2006. Vol. 59, n° 1, pp. 1-9. DOI 10.1136/jcp.2005.028183.

37. MORRIS, J. A., HARRISON, Linda M. et PARTRIDGE, Susan M. Practical and theoretical aspects of postmortem bacteriology. *Current Diagnostic Pathology*. 1 février 2007. Vol. 13, n° 1, pp. 65-74. DOI 10.1016/j.cdip.2006.07.005.

38. DOBROMYLSKYJ, Melanie. How to perform a small animal post mortem in practice. *Companion Animal Journal*. 1 octobre 2015. Vol. 20, pp. 565. DOI 10.12968/coan.2015.20.10.565.

39. DORSO, Laëtitia, ALBARIC, Olivier, LABRUT, Sophie et ABADIE, Jérôme. Comment optimiser un prélèvement histologique ou cytologique. *Le Point Vétérinaire*. Juin 2011. Vol. 316, pp. 16-20.

40. MIALOT, M. et MIRANDA DE ESTRADA, M. Techniques de prélèvements destinés à l'analyse histologique. *Le Point Vétérinaire*. 1984. Vol. 16, pp. 23-27.

41. BANKS, William J. *Applied veterinary histology*. 3. ed. St. Louis : Mosby-Year Book, 1993. ISBN 978-0-8016-6610-0.

42. Scanelis - Laboratoire d'analyses vétérinaires - Scanelis, parce que la PCR est une affaire de spécialistes. [en ligne]. [Consulté le 12 juin 2019]. Disponible à l'adresse : http://www.scanelis.com/

43. RATTEZ, E. La coproscopie chez le chien et le chat. *PratiqueVet*. 2011. Vol. 46, pp. 33-37.

44. HUTCHINS, Grover M, BERMAN, Jules J, MOORE, G William et HANZLICK, Randy. Practice Guidelines for Autopsy Pathology. *Archives of Pathology & Laboratory Medicine*. novembre 1999. Vol. 123, n° 11, pp. 1085-1092.

45. GREENE, Craig E. (éd.). *Infectious diseases of the dog and cat*. 4th ed. St. Louis, Mo : Elsevier/Saunders, 2012. ISBN 978-1-4160-6130-4.

46. ZACHARY, James F. (éd.). *Pathologic basis of veterinary disease*. Sixth edition. St. Louis, Missouri : Elsevier, 2017. ISBN 978-0-323-35775-3.

47. LENGHAUS, C. et STUDDERT, M. J. Generalized parvovirus disease in neonatal pups. *Journal of the American Veterinary Medical Association*. 1 juillet 1982. Vol. 181, n° 1, pp. 41-45.

48. OLIVEIRA, Pablo S.B. de, CARGNELUTTI, Juliana F., MASUDA, Eduardo K., FIGHERA, Rafael A., KOMMERS, Glaucia D., SILVA, Marcia C. da, WEIBLEN, Rudi et FLORES, Eduardo F. Epidemiological, clinical and pathological features of canine parvovirus 2c infection in dogs from southern Brazil. *Pesquisa Veterinária Brasileira*. janvier 2018. Vol. 38, n° 1, pp. 113-118. DOI 10.1590/1678-5150-pvb-5122.

49. BASTIANELLO, S.S. Canine parvovirus myocarditis: clinical signs and pathological lesions encountered in natural cases. *Journal of the South African Veterinary Association*. Juin 1981. Vol. 52, n° 2, pp. 105-108.

50. CARMICHAEL, Leland E., SCHLAFER, Donald H. et HASHIMOTO, Akira. Minute Virus of Canines (MVC, Canine Parvovirus Type-1): Pathogenicity for Pups and Seroprevalence Estimate. *Journal of Veterinary Diagnostic Investigation*. avril 1994. Vol. 6, n° 2, pp. 165-174. DOI 10.1177/104063879400600206.

51. HARRISON, Lenn R., STYER, Eloise L., PURSELL, Alfred R., CARMICHAEL, Leland E. et NIETFELD, Jerome C. Fatal Disease in Nursing Puppies Associated with Minute Virus of Canines. *Journal of Veterinary Diagnostic Investigation*. janvier 1992. Vol. 4, n° 1, pp. 19-22. DOI 10.1177/104063879200400105.

52. JÄRPLID, Bertil, JOHANSSON, Helena et CARMICHAEL, Leland. A fatal case of pup infection with minute virus of canines (MVC). *J Vet Diagn Invest*. 1 janvier 1996. Vol. 8, pp. 484-487.

53. DECARO, Nicola, MARTELLA, Vito et BUONAVOGLIA, Canio. Canine Adenoviruses and Herpesvirus. *Veterinary Clinics of North America: Small Animal Practice*. juillet 2008. Vol. 38, n° 4, pp. 799-814. DOI 10.1016/j.cvsm.2008.02.006.

54. AGERHOLM, Jørgen S, SCHJØTH, Birgitte et WENDT LARSEN, Rikke. *Canine Herpesvirus-1 infection in neonatal dogs*. Faculty of health and medical sciences, : University of Copenhagen, 2013.

55. CORNWELL, H. J. C. et WRIGHT, N. G. The Pathology of Experimental Infectious Canine Hepatitis in Neonatal Puppies. *Research in Veterinary Science*. 1 mars 1969. Vol. 10, n° 2, pp. 156-161. DOI 10.1016/S0034-5288(18)34464-3.

56. MANKTELOW, B. W. et BASKERVILLE, A. Respiratory distress syndrome in newborn puppies. *Journal of Small Animal Practice*. 1972. Vol. 13, n° 6, pp. 329-332. DOI 10.1111/j.1748-5827.1972.tb06853.x.

57. SYRJÄ, P., SAARI, S., RAJAMÄKI, M., SAARIO, E. et JÄRVINEN, A. -K. Pulmonary Histopathology in Dalmatians with Familial Acute Respiratory Distress Syndrome (ARDS). *Journal of Comparative Pathology*. 1 novembre 2009. Vol. 141, n° 4, pp. 254-259. DOI 10.1016/j.jcpa.2009.05.008.

58. MAIRO ADAMU BUGAJE, EMMANUEL A. AMEH, MERRILL MCHONEY et KOKILA LAKHOO. Omphalitis. In : *Paediatric Surgery : a comprehensive text for Africa*. Seattle, WA, USA : Global HELP Organization, 2011. pp. 124-128.

59. SINGER, Mervyn, DEUTSCHMAN, Clifford S., SEYMOUR, Christopher Warren, SHANKAR-HARI, Manu, ANNANE, Djillali, BAUER, Michael, BELLOMO, Rinaldo, BERNARD, Gordon R., CHICHE, Jean-Daniel, COOPERSMITH, Craig M., HOTCHKISS, Richard S., LEVY, Mitchell M., MARSHALL, John C., MARTIN, Greg S., OPAL, Steven M., RUBENFELD, Gordon D., POLL, Tom van der, VINCENT, Jean-Louis et ANGUS, Derek C. The Third International Consensus Definitions for Sepsis and Septic Shock (Sepsis-3). *JAMA*. 23 février 2016. Vol. 315, n° 8, pp. 801-810. DOI 10.1001/jama.2016.0287.

60. WYNN, James L. Defining Neonatal Sepsis. *Current opinion in pediatrics*. avril 2016. Vol. 28, n° 2, pp. 135-140. DOI 10.1097/MOP.0000000000000315.

61. WYNN, James L., WONG, Hector R., SHANLEY, Thomas P., BIZZARRO, Matthew J., SAIMAN, Lisa et POLIN, Richard A. Time for a neonatal–specific consensus definition for sepsis. *Pediatric critical care medicine : a journal of the Society of Critical Care Medicine and the World Federation of Pediatric Intensive and Critical Care Societies*. juillet 2014. Vol. 15, n° 6, pp. 523-528. DOI 10.1097/PCC.0000000000000157.

62. TSOKOS, Michael. Pathology of Sepsis. In : RUTTY, Guy N. (éd.), *Essentials of Autopsy Practice* [en ligne]. London : Springer-Verlag, 2006. pp. 39-85. [Consulté le 9 septembre 2019]. ISBN 978-1-85233-967-8. Disponible à l'adresse : http://link.springer.com/10.1007/1-84628-026-5_3

63. BREVAUX, Julie. *Relation entre le poids de naissance, la croissance précoce, l'hétérogénéité du poids de naissance au sein de la portée et le risque de mortalité néonatale et pédiatrique*. ENVT : Ecole Nationale Vétérinaire de Toulouse, 2018.

64. BROOKS, Jason W. *Veterinary forensic pathology, Volume 1*. 2018. ISBN 978-3-319-67170-3.

65. DI MAIO, Vincent J. M. et DI MAIO, Dominick J. *Forensic pathology*. 2. ed. Boca Raton : CRC Press, 2001. CRC series in practical aspects of criminal and forensic investigations. ISBN 978-0-8493-0072-1.

66. COCARIU, Ela Andra, MAGERIU, V., STĂNICEANU, Florica, BASTIAN, Alexandra, SOCOLIUC, C. et ZURAC, Sabina. Correlations Between the Autolytic Changes and Postmortem Interval in Refrigerated Cadavers. *Romanian Journal Of Internal Medicine*. 1 juin 2016. Vol. 54, n° 2, pp. 105-112. DOI 10.1515/rjim-2016-0012.

67. ANA LÍA HENRÍQUEZ HERRERA. *Cambios Cadavéricos e Inmunohistoquímica para Estimación de Intervalo Post mórtem en Ratas de Laboratorio*. Santiago, Chile : Universidad de Chile, 2013.

68. DAVIDSON, Autumn. Approaches to Reducing Neonatal Mortality in Dogs (19-Mar-2003). . 1 janvier 2003.

69. MARTÍNEZ-AVILÉS, M., FERNÁNDEZ-CARRIÓN, E., LÓPEZ GARCÍA-BAONES, J. M. et SÁNCHEZ-VIZCAÍNO, J. M. Early Detection of Infection in Pigs through an Online Monitoring System. *Transboundary and Emerging Diseases*. avril 2017. Vol. 64, n° 2, pp. 364-373. DOI 10.1111/tbed.12372.

70. PHIRI, Hazael et PHIRI, Jackson. Real Time Sensing and Monitoring of Environmental Conditions in a Chicken House. In : *2018 ZAPUC International Conference*. Livingstone, mai 2018.

71. MATTHEWS, Stephen G., MILLER, Amy L., PLÖTZ, Thomas et KYRIAZAKIS, Ilias. Automated tracking to measure behavioural changes in pigs for health and welfare monitoring. *Scientific Reports*. décembre 2017. Vol. 7, n° 1, pp. 17582. DOI 10.1038/s41598-017-17451-6.

72. LAMM, C. G., FERGUSON, A. C., LEHENBAUER, T. W. et LOVE, B. C. Streptococcal Infection in Dogs: A Retrospective Study of 393 Cases. *Veterinary Pathology*. mai 2010. Vol. 47, n° 3, pp. 387-395. DOI 10.1177/0300985809359601.

73. SCHÄFER-SOMI, S., SPERGSER, J., BREITENFELLNER, J. et AURICH, J. E. Bacteriological status of canine milk and septicaemia in neonatal puppies--a retrospective study. *Journal of Veterinary Medicine. B, Infectious Diseases and Veterinary Public Health*. septembre 2003. Vol. 50, n° 7, pp. 343-346.

74. MADEA, Burkhard et ROTHSCHILD, Markus. The Post Mortem External Examination. *Deutsches Ärzteblatt International*. août 2010. Vol. 107, n° 33, pp. 575-588. DOI 10.3238/arztebl.2010.0575.

75. TAVICHAKORNTRAKOOL, Ratree, PRASONGWATTANA, Vitoon, SRIBOONLUE, Pote, PUAPAIROJ, Anucha, PONGSKUL, Jongruk, KHUNTIKEO, Narong, HANPANICH, Wattana, YENCHITSOMANUS, Pa-thai, WONGKHAM, Chaisiri et THONGBOONKERD, Visith. Serial analyses of postmortem changes in human skeletal muscle: A case study of alterations in proteome profile, histology, electrolyte contents, water composition, and enzyme activity. *PROTEOMICS – Clinical Applications*. 2008. Vol. 2, n° 9, pp. 1255-1264. DOI 10.1002/prca.200800051.

76. ROBERTS, F. J. Procurement, Interpretation, and Value of Postmortem Cultures. *European Journal of Clinical Microbiology and Infectious Diseases*. 1 décembre 1998. Vol. 17, n° 12, pp. 821-827. DOI 10.1007/s100960050200.

77. KONEMAN, Elmer W., MINCKLER, Tate M., SHIRES, David B. et DE JONCH, David S. Postmortem Bacteriology: II. Selection of Cases for Culture. *American Journal of Clinical Pathology*. 1 janvier 1971. Vol. 55, n° 1, pp. 17-23. DOI 10.1093/ajcp/55.1.17.

78. SINHA, Mridu, JUPE, Julietta, MACK, Hannah, COLEMAN, Todd P., LAWRENCE, Shelley M. et FRALEY, Stephanie I. Emerging Technologies for Molecular Diagnosis of Sepsis. *Clinical Microbiology Reviews*. 1 avril 2018. Vol. 31, n° 2, pp. e00089-17. DOI 10.1128/CMR.00089-17.

79. WOOD, William H., OLDSTONE, Michael et SCHULTZ, Robert B. A Re-Evaluation of Blood Culture as an Autopsy Procedure. *American Journal of Clinical Pathology*. 1 mars 1965. Vol. 43, n° 3, pp. 241-247. DOI 10.1093/ajcp/43.3.241.

80. SILVER, Herbert et SONNENWIRTH, Alex C. A Practical and Efficacious Method for Obtaining Significant Postmortem Blood Cultures. *American Journal of Clinical Pathology*. 1 octobre 1969. Vol. 52, n° 4, pp. 433-437. DOI 10.1093/ajcp/52.4.433.

81. MOVAHEDIAN, Ah, MONIRI, R. et MOSAYEBI, Ziba. Bacterial Culture of Neonatal Sepsis. *Iranian J Publ Health*. 1 août 2006. Vol. 35, pp. 84-89.

82. PAMMI, Mohan, FLORES, Angela, LUNA, Ruth Ann et VERSALOVIC, James. Molecular microbiological methods in the diagnosis of neonatal sepsis. *Expert review of anti-infective therapy*. 1 septembre 2010. Vol. 8, pp. 1037-48. DOI 10.1586/eri.10.89.

83. CHIESA, Claudio, PANERO, Alessandra, OSBORN, John F., SIMONETTI, Antonella F. et PACIFICO, Lucia. Diagnosis of neonatal sepsis: a clinical and laboratory challenge. *Clinical Chemistry*. février 2004. Vol. 50, n° 2, pp. 279-287. DOI 10.1373/clinchem.2003.025171.

84. GOLLEHON, Nathan S. Neonatal Sepsis: Background, Pathophysiology, Etiology. [en ligne]. 18 juillet 2019. [Consulté le 26 septembre 2019]. Disponible à l'adresse : https://emedicine.medscape.com/article/978352-overview

85. BEKERIS, Leonas G., TWOREK, Joseph A., WALSH, Molly K. et VALENSTEIN, Paul N. Trends in blood culture contamination: a College of American Pathologists Q-Tracks study of 356 institutions. *Archives of Pathology & Laboratory Medicine*. octobre 2005. Vol. 129, n° 10, pp. 1222-1225. DOI 10.1043/1543-2165(2005)129[1222:TIBCCA]2.0.CO;2.

86. SHANE, Andi L, SÁNCHEZ, Pablo J et STOLL, Barbara J. Neonatal sepsis. *The Lancet*. 14 octobre 2017. Vol. 390, n° 10104, pp. 1770-1780. DOI 10.1016/S0140-6736(17)31002-4.

87. WALKER, Oliver, KENNY, Celyn B. et GOEL, Nitin. Neonatal sepsis. *Paediatrics and Child Health*. 1 juin 2019. Vol. 29, n° 6, pp. 263-268. DOI 10.1016/j.paed.2019.03.003.

88. VIJAYAN, Ashitha L., VANIMAYA, RAVINDRAN, Shilpa, SAIKANT, R., LAKSHMI, S., KARTIK, R. et G, Manoj. Procalcitonin: a promising diagnostic marker for sepsis and antibiotic therapy. *Journal of Intensive Care*. décembre 2017. Vol. 5, n° 1, pp. 51. DOI 10.1186/s40560-017-0246-8.

89. GYLES, C. L. (éd.). *Pathogenesis of bacterial infections in animals*. 4th ed. Ames, Iowa : Wiley-Blackwell, 2010. ISBN 978-0-8138-1237-3. SF780.3 .P37 2010

90. ZDOVC, Irena, SVARA, Tanja, JUNTES, Polona, KOTNIK, Tina, OCEPEK, Matjaz, ČERNE, Manica et POGACNIK, Milan. The role of Aeromonas hydrophila bacterium as a causative agent of septicaemia in dogs. *Slovenian Veterinary Research*. 1 janvier 2004.

91. VELA, Ana I., FALSEN, Enevold, SIMARRO, Isabel, ROLLAN, Eduardo, COLLINS, Matthew D., DOMÍNGUEZ, Lucas et FERNANDEZ-GARAYZABAL, Jose F. Neonatal Mortality in Puppies Due to Bacteremia by Streptococcus dysgalactiae subsp. dysgalactiae. *Journal of Clinical Microbiology*. février 2006. Vol. 44, n° 2, pp. 666-668. DOI 10.1128/JCM.44.2.666-668.2006.

92. CEYLAN, Ebubekir, KORKOCA, Hanifi, BERKTAŞ, Mustafa, KELES, Ihsan, BOZKURT, Hamza et GÜZEL KURTOGLU, Muhammed. Prevalence and Antibiotic Sensitivity of Motile Aeromonas in Dogs. *Acta Veterinaria Brno*. 1 décembre 2003. Vol. 72.

93. KIM, Jong Hoon, CHO, Chong Rae, UM, Tae Hyun, RHU, Ji Yoon, KIM, Eu Suk, JEONG, Jae Won et LEE, Hye Ran. Morganella Morganii Sepsis with Massive Hemolysis. *Journal of Korean Medical Science*. décembre 2007. Vol. 22, n° 6, pp. 1082-1084. DOI 10.3346/jkms.2007.22.6.1082.

94. OKAHASHI, Nobuo, NAKATA, Masanobu, KUWATA, Hirotaka et KAWABATA, Shigetada. Streptococcus oralis Induces Lysosomal Impairment of Macrophages via Bacterial Hydrogen Peroxide. *Infection and Immunity*. 23 juin 2016. Vol. 84, n° 7, pp. 2042-2050. DOI 10.1128/IAI.00134-16.

95. SONGER, J. Glenn et POST, Karen W. *Veterinary microbiology: bacterial and fungal agents of animal disease* [en ligne]. 2004. [Consulté le 26 juillet 2019]. ISBN 978-1-4160-6501-2. Disponible à l'adresse : https://nls.ldls.org.uk/welcome.html?ark:/81055/vdc_100052717062.0x000001

ANNEXES

Annexe 1 : Fiche individuelle d'autopsie et de prélèvements

Autopsie

Date de l'autopsie : …… Heure de l'autopsie : ……..

Personne faisant l'autopsie : ……

Identification chiot : …… **Race** : ……. **Sexe** : ……

Date de la mort :…….. Heure estimée de la mort : ……..

Chiot euthanasié ? : ☐ oui / ☐ non

Conservation du chiot ? : ☐ température ambiante / ☐ réfrigéré / ☐ Congelé

Poids : ……

Signes cliniques observés avant le décès : ……...

……

Lésions observées lors de l'examen externe : ……

……

Lésions macroscopiques observées par systèmes	
Système digestif	Estomac : ☐ vide / ☐ rempli de lait ou d'aliments / ☐ vide avec dilatation gazeuse
Système cardio - respiratoire	
Glandes annexes (foie, rate, thymus)	
Système urinaire (rein, vessie)	Vessie: ☐ vide / ☐ remplie
Cerveau	
Cavité abdominale (épanchement ?)	
Cavité thoracique (épanchement)	
Autre	

Prélèvements réalisés

Paramètre ou Agent recherché	Technique utilisée	Organe(s) à prélever	Fait ? (cocher la case quand analyse réalisée)
Parvovirus/coronavirus	PCR	Ecouvillon rectal	☐
Microbiota	PCR	Ecouvillon rectal	☐
Bactéries (≤ D21)	Bactériologie	Rate	☐
Multiples	Histologie	Encéphale ☐ Poumon (x2) ☐ Cœur ☐ Thymus ☐ Rate ☐ Foie ☐ Rein ☐ Intestin (x4) ☐ Nœuds lymphatiques ☐ Pancréas ☐	☐
Calprotectine (>D35)	ELISA	Matières fécales coliques	☐
Herpès virus (<D21)	PCR	rein	☐
Développement oculaire		Oeil	☐

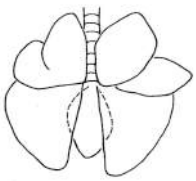

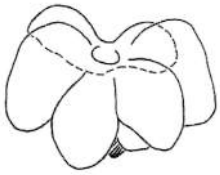

Annexe 2 : Classement des signes cliniques observés *ante-mortem* par syndrome et par fréquence

Syndromes	Signes cliniques observés avant la mort	Total (n = 112) (* n = 98 ; ** n = 106)
Signes généraux	- Taux de croissance précoce ≤ -4%	76,5%* (n = 75)
	- Petit poids de naissance	63,2%** (n = 67)
	- Faiblesse	16,1% (n = 18)
	- Palpation abdominale anormale	12,5% (n = 14)
	- Hypothermie	10,7% (n = 12)
	- Absence / (très) faible / lent réflexe de succion	7,1% (n = 8)
	- Auscultation thoracique anormale	6,3% (n = 7)
	- Déshydratation	5,4% (n = 6)
	- Chiot plus petit que les autres de la portée	5,4% (n = 6)
	- Hypoglycémie	3,6% (n = 4)
	- Cachexie	2,7% (n = 3)
	- Dilatation de l'abdomen	2,7% (n = 3)
	- Retard de croissance	2,7% (n = 3)
	- Cordon ombilical absent ou trop court (trou communiquant directement à la cavité abdominale)	2,7% (n = 3)
	- Léthargie	1,8% (n = 2)
	- Abattement	1,8% (n = 2)
	- Maigreur	1,8% (n = 2)
	- Pleurs	1,8% (n = 2)
	- Abdomen violet / de couleur foncée	1,8% (n = 2)
	- Anorexie	1,8% (n = 2)
	- Couleur violette de la peau	1,8% (n = 2)
	- Apparence immature / pelage mal développé	1,8% (n = 2)
	- Couleur des muqueuses anormale	1,8% (n = 2)
	- Halètement	0,9% (n = 1)
	- Plaie cutanée	0,9% (n = 1)
	- Abdomen « creux »	0,9% (n = 1)
	- Odeur anormale	0,9% (n = 1)
Signes gastro-intestinaux	- Diarrhée	8,9% (n = 10)
	- Vomissements	5,4% (n = 6)
Signes cardio-vasculaires	- Fréquence cardiaque anormale	8,9% (n = 10)
Signes respiratoires	- Écoulement nasal	10,7% (n = 12)
	o *Sanguinolent*	*2,7% (n = 3)*
	o *Séro-hémorragique*	*0,9% (n = 1)*
	o *Mucopurulent*	*0,9% (n = 1)*
	o *Blanc-jaune*	*0,9% (n = 1)*
	o *Non spécifié*	*5,4% (n = 6)*
	- Dyspnée	9,8% (n = 11)
	- Fréquence respiratoire anormale	6,3% (n = 7)
	- Problèmes respiratoires (tachypnée, etc.)	4,5% (n = 5)
	- Murmures / crépitations pulmonaires	1,8% (n = 2)

Signes des voies urinaires	- Urine de couleur anormale (avec du sang / marrons-rouges)	2,7% (n = 3)
Signes neurologiques	- Paralysie - Symptômes neurologiques (non spécifiés) - Opistotonos / tension de tout le corps / raide - Rigidité - Salivation	1,8% (n = 2) 1,8% (n = 2) 0,9% (n = 1) 0,9% (n = 1) 0,9% (n = 1)
Malformations	- Fente palatine - Déformation des membres thoraciques - Anormalité du thorax (sur le côté droit, certaines parties des côtes manquantes entrainant une saillie du sac pleural à l'extérieur du thorax pendant la respiration)	2,7% (n = 3) 0,9% (n = 1) 0,9% (n = 1)

** Le taux de croissance précoce n'a pu être calculé que pour 98 des 112 chiots*
*** La présence ou non d'un petit poids de naissance n'a pu être évalué que sur 106 des 112 chiots*

Annexe 3 : Classement des lésions macroscopiques observées à l'autopsie par type de lésions et par fréquence

Types de lésions macroscopiques	Lésions macroscopiques observées à l'autopsie	Total (n = 91)
Lésions macroscopiques générales	- Traces de lait (liquide blanc/jaune) dans les narines et/ou autour du nez et/ou autour de la bouche et/ou dans la cavité orale	14,3% (n = 13)
	- Tâches violettes à rouges foncées au niveau du menton et/ou extrémités des membres thoraciques et/ou sur le bas de l'abdomen	6,6% (n = 6)
	- Abdomen foncé (bleu à violet)	6,6% (n = 6)
	- Abdomen distendu	5,5% (n = 5)
	- Cachexie +/- marquée	3,3% (n = 3)
	- Liquide séro-sanguinolent dans la cavité nasale et buccale	3,3% (n = 3)
	- Corps étranger (copeaux) dans la cavité orale et/ou dans la gorge	3,3% (n = 3)
	- Hématomes en région abdominale	2,2% (n = 2)
	- Apparence immature	2,2% (n = 2)
	- Chiot d'aspect général très pâle	1,1% (n = 1)
	- Hématome en région thoracique droite et gauche	1,1% (n = 1)
	- Ecchymose sur l'ensemble du thorax	1,1% (n = 1)
	- Hématome autour du pénis	1,1% (n = 1)
	- Petite taille	1,1% (n = 1)
	- Hématome rétro-mandibulaire à droite	1,1% (n = 1)
	- Hématome de grande taille autour du cou (partie dorsale et latérale gauche)	1,1% (n = 1)
	- Carcasse hémorragique	1,1% (n = 1)
	- Aspect ictérique général	1,1% (n = 1)
	- Extrémité de la langue noire et desséchée	1,1% (n = 1)
	- Abcès abdominal	1,1% (n = 1)
	- Enophtalmie	1,1% (n = 1)
	- Médiastin épais et hémorragique	1,1% (n = 1)
	- Nœuds lymphatiques mésentériques hétérogènes (violets à rouges)	1,1% (n = 1)
	- Salive autour de la bouche	1,1% (n = 1)
Lésions macroscopiques au niveau du péritoine / de l'abdomen	- Épanchement abdominal	19,8% (n = 18)
	o *Liquide rouge ± clair à jaune-blanc de consistance épaisse (pus ?)*	*3,3% (n = 3)*
	o *Liquide hémorragique (sang ?)*	*7,7% (n = 7)*
	o *Liquide jaune translucide (urine ?)*	*1,1% (n = 1)*
	o *Liquide rose*	*1,1% (n = 1)*
	o *Liquide séro-hémorragique*	*1,1% (n = 1)*
	o *Liquide transparent*	*1,1% (n = 1)*
	o *Liquide jaunâtre*	*1,1% (n = 1)*
	o *Liquide rouge clair (sang artériel ?)*	*1,1% (n = 1)*
	o *Non précisé*	*2,2% (n = 2)*
	- Péritoine rouge foncé ± pétéchies	6,6% (n = 6)

	- Adhérences estomac / foie ou intestins / vessie / ombilic / mésentère ou péritoine / intestins	3,3% (n = 3)
	- Couche de substance blanche épaisse +/- jaune dans la cavité abdominale au niveau de l'ombilic et/ou sur le péritoine et/ou sur les organes abdominaux	3,3% (n = 3)
	- Zone du cordon ombilicale violette à rouge	2,2% (n = 2)
	- Cordon ombilical absent ou trop court (trou communiquant directement à la cavité abdominale)	2,2% (n = 2)
	- Cavité abdominale rouge foncée	1,1% (n = 1)
	- Substance gluante marron entre les parties noires-rouges de l'intestins	1,1% (n = 1)
	- Présence de pus autour de l'ombilic après incision	1,1% (n = 1)
Lésions macroscopiques gastro-intestinales	- Parois / muqueuses intestins (duodénum et/ou jéjunum et/ou iléum) rouges foncées à noires sur des zones ± étendues	29,7% (n = 27)
	- Dilatation gazeuse d'estomac (vide ou avec de lait non digéré)	16,5% (n = 15)
	- Contenu intestinal rouge / hémorragique / marron/ verdâtre ± liquide	15,4% (n = 14)
	- Corps étranger (quantité ± importante de copeaux) dans l'œsophage et/ou l'estomac	13,2% (n = 12)
	- Dilatation gazeuse des petits intestins (duodénum et/ou jéjunum et/ou iléum) et/ou colon (contenu)	11,0% (n = 10)
	- Intestins de couleur anormale (pâles /de couleur verdâtre)	8,8% (n = 8)
	- Parois / muqueuses estomac rouges foncées à noires sur des zones ± étendues	6,6% (n = 6)
	- Présence de lait dans l'œsophage	6,6% (n = 6)
	- Épais anneau rouge foncé à noir de tissu épaissi dans le cardia ou le fond de l'estomac / hématomes de diamètre 2-3 mm dans l'estomac +/- sang coagulé (compatibles avec une irritation par la sonde d'alimentation)	6,6% (n = 6)
	- Pétéchies sur la muqueuse gastrique et/ou du colon	5,5% (n = 5)
	- Muqueuses intestinales (duodénum et/ou jéjunum et/ou iléum) hémorragiques	5,5% (n = 5)
	- Muqueuse de l'œsophage violette à rouge foncée	3,3% (n = 3)
	- Hématomes à certains endroits des intestins	2,2% (n = 2)
	- Lésions rouges de diamètre 1-2 mm dans la paroi stomacale (ulcérations)	2,2% (n = 2)
	- Présence d'une substance blanche (fibrine ou mucus ?) sur la muqueuse œsophagienne située 1,5 à 2 cm avant l'entrée de l'estomac	2,2% (n = 2)
	- Œsophage avec diamètre large juste avant d'entrer dans la cavité abdominale	1,1% (n = 1)
	- Perforation de l'intestin	1,1% (n = 1)
	- Anses intestinales en accordéon	1,1% (n = 1)
	- Perforation de l'œsophage (en partie distale)	1,1% (n = 1)
	- Vomi autour de la cavité orale	1,1% (n = 1)
	- Paroi de colon très fine et transparente	1,1% (n = 1)

	- Lésion nécrotique dans le jéjunum - Parois / muqueuses colon rouges foncées à noires - Paroi de l'estomac (fundus) hémorragique, avec vaisseaux dilatés - Diarrhée visible autour de l'anus	1,1% (n = 1) 1,1% (n = 1) 1,1% (n = 1) 1,1% (n = 1)

Lésions macroscopiques cardio-vasculaires	- Épanchement péricardique
	  o *Liquide transparent*
	  o *Liquide séro-sanguinolent (± rouge foncé)*
	  o *Non précisé*
	- Cœur gros avec des parois épaisses
	- Paroi du côté du cœur attachée au péricarde
	- Présence de spots blancs sur le cœur de 2-3 mm de diamètre
	- Hématome sur le ventricule gauche
	- Augmentation de taille de la veine porte
	- Taille des vaisseaux aorte et tronc pulmonaire augmentée
	- Présence d'un ventricule avec un très petit volume et l'autre rempli de sang
	- Certaines parties du cœur très pâles
	- Spot rouge foncé sur le haut du cœur
	- Adhérence du cœur avec les lobes caudaux gauches pulmonaires et le diaphragme
		9,9% (n = 9)
		2,2% (n = 2)
		3,3% (n = 3)
		4,4% (n = 4)
		1,1% (n = 1)
		1,1% (n = 1)
		1,1% (n = 1)
		
		1,1% (n = 1)
		1,1% (n = 1)
		1,1% (n = 1)
		
		1,1% (n = 1)
		
		1,1% (n = 1)
		1,1% (n = 1)
		1,1% (n = 1)

Lésions macroscopiques respiratoires	- Poumons roses foncés ou rouges ou rouges foncés ou noirs sur des zones ± étendues
	- Écoulement nasal
	  o *Séreux*
	  o *Séro-hémorragique*
	  o *Hémorragique*
	  o *Blanc et/ou jaunâtre (lait / vomissement)*
	  o *Sec*
	  o *Non précisé*
	- Poumons hétérogènes en couleur
	- Liquide rouge foncé ou hémorragique ou transparent à mousseux dans la trachée
	- Épanchement thoracique
	  o *Liquide blanc*
	  o *Liquide jaune-blanc épais*
	  o *Liquide séro-hémorragique / séro-sanguinolent rouge foncé / haemo-sanguinolent*
	  o *Liquide hémorragique*
	- Substance blanche dans la trachée
	- Points blancs sur les poumons (environ 1 mm de diamètre) sur des zones ± étendues
	- Poumons ± partiellement déprimés
	- Écoulement de sang ou de liquide séro-sanguinolent à la coupe des poumons
	- Poumons hypervascularisés ± fortement
		50,5% (n = 46)
		
		20,9% (n = 19)
		1,1% (n = 1)
		2,2% (n = 2)
		3,3% (n = 3)
		5,5% (n = 5)
		3,3% (n = 3)
		5,5% (n = 5)
		15,4% (n = 14)
		14,3% (n = 13)
		
		9,9% (n = 9)
		2,2% (n = 2)
		1,1% (n = 1)
		3,3% (n = 3)
		
		3,3% (n = 3)
		8,8% (n = 8)
		6,6% (n = 6)
		
		5,5% (n = 5)
		4,4% (n = 4)
		
		4,4% (n = 4)

		- Présence d'une substance blanche dans l'hémithorax droit / sur les poumons / sur la plèvre gauche	3,3% (n = 3)
		- Poumons noyés dans l'eau	2,2% (n = 2)
		- Écoulement d'une substance blanche épaisse à la coupe des poumons / substance blanche dans les bronches	2,2% (n = 2)
		- Couleur du poumon plus foncée lors de la coupe	2,2% (n = 2)
		- Présence de zones non-aériennes rouges d'environ 0,2 cm de diamètre sur tous les lobes	1,1% (n = 1) 1,1% (n = 1)
		- Lésions pulmonaires hémorragiques de diamètre 1-2 cm environ	1,1% (n = 1)
		- Non affaissement marginal des lobes	1,1% (n = 1)
		- Bords de tous les poumons rouges foncés	1,1% (n = 1)
		- Écoulement d'un grand volume de mousse à la coupe des poumons	1,1% (n = 1)
		- Zones de la trachée rouges à noires	1,1% (n = 1)
		- Cartilages de la trachée fermés avec une petite membrane	1,1% (n = 1)
		- Poumon de coloration jaunâtre	1,1% (n = 1)
		- Poumons de consistance molle caoutchouteuse	1,1% (n = 1)
		- Adhérences entre les lobes caudaux gauches pulmonaires avec le diaphragme et le cœur	1,1% (n = 1)
		- Des points jaunes de diamètre 2 mm très nombreux dont la coupe laisse s'écouler une substance dense de couleur jaune (pus)	1,1% (n = 1)
		- Sang observé le long de la trachée (côté dorsal)	1,1% (n = 1)
Lésions macroscopiques des glandes annexes	**Foie**	- Foie rouge foncé à noir sur des zones ± étendues	34,1% (n = 31)
		- Foie très mou ± fragile à la palpation	12,1% (n = 11)
		- Foie élargi (± aspect des côtes visibles sur la surface)	9,9% (n = 9)
		- Foie hétérogène en couleur ± légèrement (certains lobes hépatiques plus pâles que les autres)	9,9% (n = 9)
		- Foie recouvert d'une substance blanche sur sa surface	2,2% (n = 2)
		- Bord du foie de couleur blanche	2,2% (n = 2)
		- Sang coagulé entre les lobes hépatiques	1,1% (n = 1)
		- Foie disloqué complètement à droite	1,1% (n = 1)
		- Rupture d'un lobe hépatique	1,1% (n = 1)
		- Foie noir sur la surface ventrale, les bords des lobes noirs avec ligne blanche	1,1% (n = 1) 1,1% (n = 1)
		- Adhérence foie / estomac	
		- Présence de très petits points blancs	1,1% (n = 1)
	Rate	- Rate rouge foncée à noire	22,0% (n = 20)
		- Rate ± hétérogène en couleur	9,9% (n = 9)
		- Rate élargie	8,8% (n = 8)
		- Rate pâle	2,2% (n = 2)
		- Rate ± molle	1,1% (n = 1)

	Pancréas	- Pancréas rouge clair à foncé ou violet - Pancréas élargi - Pancréas de couleur blanche - Pancréas jaunâtre	8,8% (n = 8) 2,2% (n = 2) 2,2% (n = 2) 1,1% (n = 1)
	Thymus	- Pétéchies sur le thymus - Thymus de très petite taille - Thymus hypervascularisé	1,1% (n = 1) 1,1% (n = 1) 1,1% (n = 1)
Lésions macroscopiques des voies urinaires	- Reins rouges foncés à noirs - Reins hétérogènes en couleur - Reins ± mous - Rein de forme irrégulière ± bosselés - Hématomes sur les reins ± étendus - Reins pâles - Pétéchies sur l'extérieur des reins - Médulla rénale fortement marquée - Capsule rénale facilement détachable - Vessie fortement dilatée - Absence de différence entre cortex et médulla - Forte différence entre cortex et médulla avec malformation rénale - Rein avec ligne rouge le long du côté latéral - Fosse très marquée dans la médulla / bassinet (rétention d'urines) - Taches blanches sur la surface des reins - Médulla rénale de couleur blanche		28,6% (n = 26) 6,6% (n = 6) 5,5% (n = 5) 5,5% (n = 5) 4,4% (n = 4) 4,4% (n = 4) 3,3% (n = 3) 3,3% (n = 3) 2,2% (n = 2) 2,2% (n = 2) 2,2% (n = 2) 1,1% (n = 1) 1,1% (n = 1) 1,1% (n = 1) 1,1% (n = 1) 1,1% (n = 1)
Lésions macroscopiques neurologiques	- Cerveau ± hypervascularisé - Cerveau ± méninges rouges - Cerveau mou - Sang coagulé sous le crâne - Crâne non complètement ossifié - Hématomes sous les méninges - Cerveau pâle - Hémisphère cérébral gauche plus volumineux que le droit - Cerveau hémorragique à la surface - Gros tissu sous le crâne le long de la symphyse - Pétéchies sur la boite crânienne		28,6% (n = 26) 12,1% (n = 11) 2,2% (n = 2) 2,2% (n = 2) 2,2% (n = 2) 1,1% (n = 1) 1,1% (n = 1) 1,1% (n = 1) 1,1% (n = 1) 1,1% (n = 1) 1,1% (n = 1)

Malformations	- Fente palatine - Intestins très courts (environ 15 cm avec l'estomac) - Absence totale d'intestins (connexion directe estomac / colon) - Déformation des membres thoraciques - Communication interventriculaire - Colon deux fois plus long qu'habituellement (environ 15 cm) élargi car rempli de fèces et paroi très fine et perforée à deux endroits - Manque de côtes sur le côté droit du thorax créant une fenêtre ou seulement la peau protège les poumons de l'extérieur - Duodénum très court et absence du reste des petits intestins	2,2% (n = 2) 1,1% (n = 1) 1,1% (n = 1) 1,1% (n = 1) 1,1% (n = 1) 1,1% (n = 1) 1,1% (n = 1) 1,1% (n = 1)

Annexe 4 : Classement des lésions microscopiques observées à l'histopathologie par type de lésions et par fréquence

Types de lésions microscopiques	Lésions microscopiques observées lors de l'analyse histopathologique		Total (n = 72)
Lésions microscopiques gastro-intestinales	**Estomac**	- Stase estomac - Congestion estomac - Estomac non déployé - Présence de nombreuses glandes mitotiques	2,8% (n = 2) 2,8% (n = 2) 1,4% (n = 1) 1,4% (n = 1)
	Duodénum	- Présence de nombreuses glandes mitotiques / glandes très actives - Congestion duodénale - Présence d'une portion duodénale congestivo-hémorragique - Colonies bactériennes dans la muqueuse duodénale - Inflammation légère dans un segment de l'intestin grêle - Stase duodénale - Hémorragie duodénale superficielle étendue de sévérité importante - Entérite	9,7% (n = 7) 4,2% (n = 3) 1,4% (n = 1) 1,4% (n = 1) 1,4% (n = 1) 1,4% (n = 1) 1,4% (n = 1) 1,4% (n = 1)
	Jéjunum	- Congestion du jéjunum - Colonies bactériennes dans la muqueuse jéjunale - Présence de nombreuses glandes mitotiques	4,2% (n = 3) 1,4% (n = 1) 1,4% (n = 1)
	Iléum	- Congestion de l'iléum - Hyperplasie des plaques de Peyer - Colonies bactériennes dans la muqueuse iléum - Présence de nombreuses glandes mitotiques	4,2% (n = 3) 1,4% (n = 1) 1,4% (n = 1) 1,4% (n = 1)
	Colon	- Congestion ± légère - Stase du colon - Présence de glandes mitotiques à très mitotiques	1,4% (n = 1) 1,4% (n = 1) 1,4% (n = 1)
	NL mésentérique	- Hyperplasie paracorticale - Déplétion lymphocytaire	1,4% (n = 1) 1,4% (n = 1)
Lésions microscopiques cardio-vasculaires	- Présence de myocytes mitotiques / mitose ++ - Colonies bactériennes associées à une inflammation et caillots sanguins avec bactéries (cœur septicémique)		2,8% (n = 2) 1,4% (n = 1)
Lésions microscopiques respiratoires	- Stase pulmonaire - Pneumonie : o *Pneumonie interstitielle mononuclée* o *Pneumonie interstitielle + bactéries*		40,3% (n = 29) 16,7% (n = 12) *1,4% (n = 1)* *1,4% (n = 1)*

		o *Pneumonie alvéolo-interstitielle suppurée focale*	*1,4% (n = 1)*
		o *Pneumonie alvéolaire fibrino-suppurée*	*1,4% (n = 1)*
		o *Pneumonie congestive*	*1,4% (n = 1)*
		o *Pneumonie interstitielle*	*1,4% (n = 1)*
		o *Pneumonie interstitielle éosinophilique*	*1,4% (n = 1)*
		o *Pneumonie alvéolo-interstitielle suppurée marquée*	*1,4% (n = 1)*
		o *Foyer de pneumonie suppurée*	*1,4% (n = 1)*
		o *Légère pneumonie interstitielle*	*1,4% (n = 1)*
		o *Pneumonie alvéolaire fibrino-suppurée diffuse modérée*	*1,4% (n = 1)*
		o *Légère pneumonie interstitielle mononuclée*	*1,4% (n = 1)*
		- Congestion pulmonaire ± sévère	13,9% (n = 10)
		- Œdème pulmonaire ± focal	12,5% (n = 9)
		- Bronchopneumonie :	11,1% (n = 8)
		o *Bronchopneumonie suppurée diffuse sévère*	*1,4% (n = 1)*
		o *Bronchopneumonie suppurée + bactéries*	*2,8% (n = 2)*
		o *Bronchopneumonie + bactéries*	*1,4% (n = 1)*
		o *Bronchopneumonie suppurée extensive sévère*	*1,4% (n = 1)*
		o *Bronchopneumonie suppurée sévère + bactéries*	*1,4% (n = 1)*
		o *Bronchopneumonie suppurée diffuse marquée ± fibrine*	*1,4% (n = 1)*
		o *Bronchopneumonie suppurée focale extensive marquée avec hémorragie + bactéries*	*1,4% (n = 1)*
		- Poumons peu déployés	9,7% (n = 7)
		- Pleurésie	4,2% (n = 3)
		o *Pleurésie*	*2,8% (n = 2)*
		o *Pleurésie fibrino-suppurée*	*1,4% (n = 1)*
		- Hémorragie pulmonaire multifocale ± massive	4,2% (n = 3)
		- Squames dans les alvéoles ± poumon collabé (inspiration liquide amniotique)	2,8% (n = 2)
		- Colonies bactériennes pulmonaires	1,4% (n = 1)
		- Présence de lait/contenu stomacal dans les poumons associé à des bactéries sans inflammation autour des squames dans le liquide	1,4% (n = 1)
		- ± fibrine pulmonaire	1,4% (n = 1)
Lésions microscopiques des glandes annexes	**Foie**	- Stase hépatique	68,1% (n = 49)
		- Congestion hépatique ± sévère	13,9% (n = 10)
		- Cholestase ± sévère	6,9% (n = 5)
		- Stéatose ± légère	4,2% (n = 3)
		- Foyer de calcification / nécrose hépatique	2,8% (n = 2)
		- Périhépatite fibrineuse multifocale	1,4% (n = 1)
		- Hépatite suppurée	1,4% (n = 1)
		- Granulomes hépatiques	1,4% (n = 1)

		- Granulome sur foyer de calcification hépatique	1,4% (n = 1)
	Rate	- Hyperplasie lymphoïde rate - Congestion splénique ± sévère - Colonies bactériennes dans la rate	6,9% (n = 5) 2,8% (n = 2) 1,4% (n = 1)
	Pancréas	- Stase pancréatique - Congestion pancréatique - Colonies bactériennes dans le pancréas - Pancréatite	2,8% (n = 2) 1,4% (n = 1) 1,4% (n = 1) 1,4% (n = 1)
	Thymus	- Stase thymus - Hyperémie thymus - Déplétion lymphocytaire du thymus	6,9% (n = 5) 1,4% (n = 1) 1,4% (n = 1)
Lésions microscopiques des voies urinaires	- Stase rénale - Foyers de calcification rénale corticale ± nombreux - Calcification tubulaire rénale corticale - Néphrocalcinose ± multifocale - Congestion rénale - Hématome sous capsulaire associé à une périnéphrite polymorphe à dominante neutrophilique (péritonite focale péri-rénale) - Cicatrice rénale superficielle - Emboles bactériens dans la capsule rénale, le rein, le glomérule - Légère calcinose rénale		16,7% (n = 12) 8,3% (n = 6) 5,6% (n = 4) 2,8% (n = 2) 1,4% (n = 1) 1,4% (n = 1) 1,4% (n = 1) 1,4% (n = 1) 1,4% (n = 1)
Lésions microscopiques neurologiques	- Stase cerveau - Congestion ± sévère des méninges		6,9% (n = 5) 2,8% (n = 2)

Annexe 5 : Liste non exhaustive du mode de vie et rôle des bactéries identifiées dans les affections chez le chien *(11, 35, 45, 72, 89–95)*

Bactéries	Commentaires	Exemples d'affections associées
Streptococcus dysgalactiae	Commensal des épithéliums et des muqueuses → Possible pathogène opportuniste	Dermatite, abcès, infection du tractus urinaire, pneumonie, mastite, bactériémie, septicémie
Streptococcus canis	Commensal des amygdales, anorectum, organes génitaux → Possible pathogène opportuniste	Otite externe, lymphadénite cervicale, infection du tractus urinaire, infections de plaies / abcès, dermatite, kératite, cellulite, pharyngite, amygdalite, broncho-pneumonie, pyomètre / métrite, mammite, infections génitales (infertilité, anoestrus, avortement, échec de conception), cholangio-hépatite, méningo-encéphalite, ostéomyélite, endocardite, péricardite, péritonite, infections ombilicales, poly-arthrite néonatale, bactériémie / septicémie néonatale, fasciite nécrosante, syndrome de choc toxique streptococcique
Streptococcus groupe L	Commensal des organes génitaux → Possible pathogène opportuniste	Avortement, fading puppy syndrome, septicémie chez le chiot, infertilité, endométrite
Streptococcus oralis	Commensal de la cavité orale → Possible pathogène opportuniste	Décrit chez l'Homme : endocardite, bactériémie
Streptococcus mitis	Commensal de la cavité orale → Possible pathogène opportuniste	Décrit chez l'Homme : endocardite, bactériémie
Staphylococcus intermedius	Commensal de la peau et des muqueuses (nasales, périnéales) → Possible pathogène opportuniste Point commun = lésions purulentes	Impétigo, pyodermite, infections des plaies / abcès, folliculite, ostéomyélite, otite externe, mammite, infections des voies urinaires, broncho-pneumonies, infections oculaires, infections des cavités corporelles, septicémie → Les signes cliniques dépendent du site auquel accèdent les bactéries
Escherichia coli	Commensal des intestins → Possible pathogène opportuniste	Mammites, métrites / pyomètres, infections ombilicales / plaies, prostatite, infections des voies urinaires, péritonite, cholangite, cholécystite, bronchopneumonie (ex : secondaire à une aspiration), pyothorax, entérite, endotoxémie, septicémie (+ organes divers), endocardite, atteintes articulaires et rénales

Klebsiella pneumoniae	Commensal de la flore nasopharyngée et intestinale → Possible pathogène opportuniste	Infections du tractus gastro-intestinal (entérite) et des voies génito-urinaires, pneumonie +/- avec abcès, septicémie, endocardite
Enterobacter cloacae	Commensale des intestins → Possible pathogène opportuniste	Infections du tractus urinaire, infections de plaie ou cathéter, omphalite, septicémie néonatale
Pasteurella multocida	Commensal des cavités buccales et de l'appareil respiratoire supérieur → Possible pathogène opportuniste	Pyothorax, infections des voies respiratoires supérieures, broncho-pneumonie, infections urinaires, infections de la surface oculaire, infections des plaies (plaies de morsures +++), abcès cutané, otite externe, bactériémie, septicémie chez les nouveau-nés, endocardite infectieuse
Pseudomonas aeroginosa	Saprophytes dans l'environnement (eau et sol humide +++) ; Commensal du tube digestif, de la peau, des voies respiratoires supérieures, des voies génitales → Possible pathogène opportuniste	Infections de plaies, infections urinaire, otite, kératite, pyodermite, ostéomyélite → Presque n'importe quel site du corps sujet aux blessures peut être colonisé puis infecté
Clostridium perfringens	Toxines protéiques entérotoxiques → Circonstances majeures d'apparition des entérotoxémies : - Animal jeune avec flore intestinale commensale pas encore établie - Changement brutal de régime alimentaire, ration trop riche	Diarrhée nosocomiale, entérite hémorragique, diarrhée aiguë et chronique du gros intestin.
Enterococcus spp.	Commensal de la peau, cavité buccale, cavité nasale, tube digestif → Possible pathogène opportuniste	Infections urinaires, pyodermite, otite externe, cholangiohépatite, pancréatite, abcès hépatiques, péritonite, mammite, bactériémie, endocardite, infections de plaies
Morganella morganii	Rarement rencontré en tant que pathogène animal Commensal des intestins → Possible pathogène opportuniste	*Décrit chez l'Homme* : infections des voies respiratoires, infections des voies urinaires, infections des plaies, septicémie (néonatale ++)
Proteus vulgaris	Commensal des intestins, de la peau → Possible pathogène opportuniste	Infections du tractus urinaire, otite externe, infections des plaies

Aeromonas hydrophila / caviae	Très peu décrit chez le chien (Homme ++) Ubiquiste dans l'environnement (eau ++) ; Commensal des intestins → Possible pathogène opportuniste	Diarrhée, avortement et problèmes de reproduction, arthrite septique, mammite, polyarthrite, vésiculite séminale, décès aigus, conjonctivite, nécrose hépatique focale, septicémie (néonatale)

NOM : GUERARD **PRENOM** : Chloé

TITRE : Intérêt de l'autopsie et des examens complémentaires dans le diagnostic *post-mortem* chez le chiot nouveau-né

RESUME :

La mortalité néonatale est élevée et constitue un problème en élevage canin. Le but de cette étude est d'évaluer l'intérêt de l'autopsie, l'histopathologie et la bactériologie dans le diagnostic *post-mortem* du chiot. L'absence de signes cliniques ou leur manque de spécificité/variabilité n'a généralement pas permis d'expliquer leur décès. Chaque examen a présenté des avantages et inconvénients dans l'établissement de la cause de la mort. L'autopsie est immédiatement réalisable et détecte des lésions évidentes mais la rapidité de décès et les altérations *post-mortem* rendent son interprétation parfois limitée. L'histopathologie décèle des lésions microscopiques non visibles et est utile dans la détection d'inflammations/infections locales. Son coût, son délai d'obtention et la petite taille de certaines lésions restreignent son intérêt. La bactériologie permet uniquement la détection des infections mais son interprétation est controversée par les contaminations ou antibiothérapies *ante-mortem*. Enfin, ces examens ont démontré que la majorité des chiots de notre étude sont décédés d'un sepsis.

MOTS CLES : diagnostic *post-mortem*, néonatologie, autopsie, examens complémentaires, histopathologie, bactériologie

---

ENGLISH TITLE : Interest of autopsy and complementary examinations in post-mortem diagnosis in neonatal puppies

ABSTRACT :

Neonatal mortality is important and is a problem in canine breeding. The purpose of this study is to evaluate the interest of autopsy, histopathology and bacteriology in the *post-mortem* diagnosis of puppies. The absence of clinical signs or their lack of specificity/variability generally did not explain their death. Each examination presented advantages and disadvantages in establishing the cause of death. The autopsy is immediately feasible and detects obvious lesions but the speed of death and *post-mortem* alterations make its interpretation sometimes limited. Histopathology detects non-visible microscopic lesions and is useful in detecting local inflammations / infections. Its cost, its lead time and the small size of certain lesions restricts its interest. Bacteriology only allows the detection of infections but its interpretation is controversial because of contaminations or *ante-mortem* antibiotherapy. Finally, these exams showed that the majority of puppies in our study died of sepsis.

KEYWORDS : *post-mortem* diagnosis, neonatology, autopsy, complementary examinations, histopathology, bacteriology